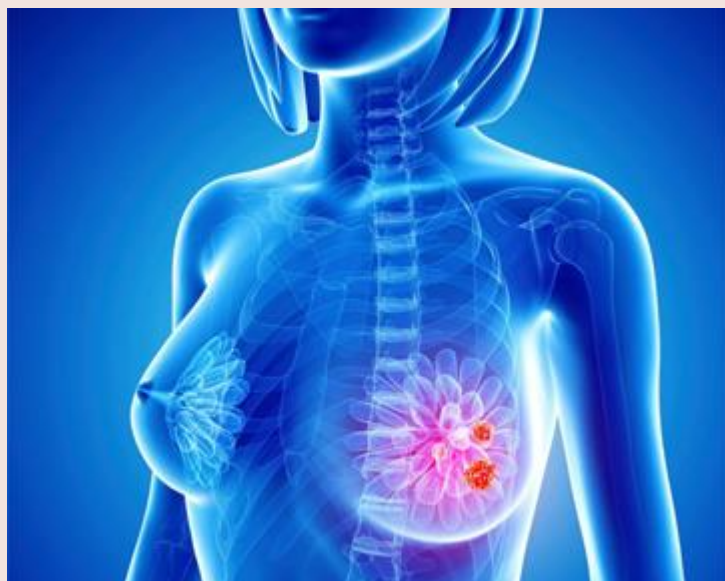



Міністерство охорони здоров'я України
Національний фармацевтичний університет
Кафедра нормальної та патологічної фізіології



Рак молочної залози



Доповідач:

д. мед. наук.,
доцент Гладченко О.М.

Харків 2022

Мета доповіді

- Дати уявлення про поширеність, причини і загальні закономірності розвитку раку молочної залози;
- Знання про патогенез розвитку основних симптомів раку молочної залози, фактори ризику і прогнозу протікання захворювання;
- Знання сучасних методів скринінгу і ранньої діагностики раку молочної залози, принципів диференційної діагностики;
- Уявлення про принципи сучасного лікування раку молочної залози, його ефективність і результати;

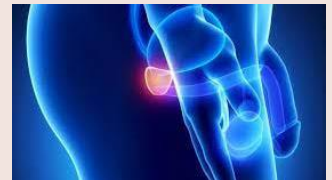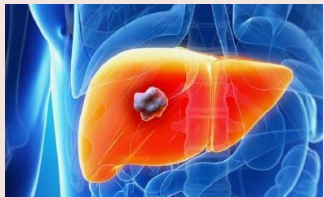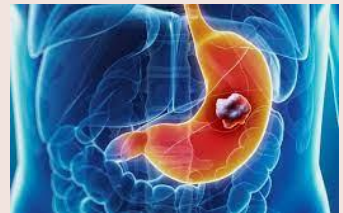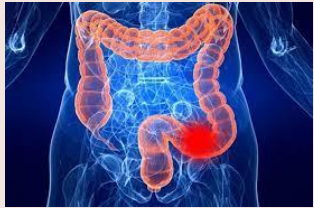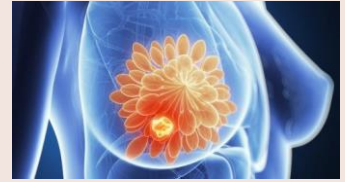
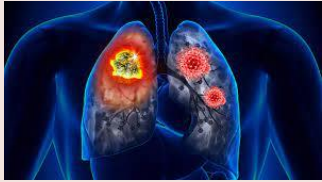15 жовтня відмічається *«Всесвітній день боротьби із раком молочної залози»*

20 жовтня відмічається *«Всеукраїнський день боротьби із захворюванням на рак молочної залози»*.

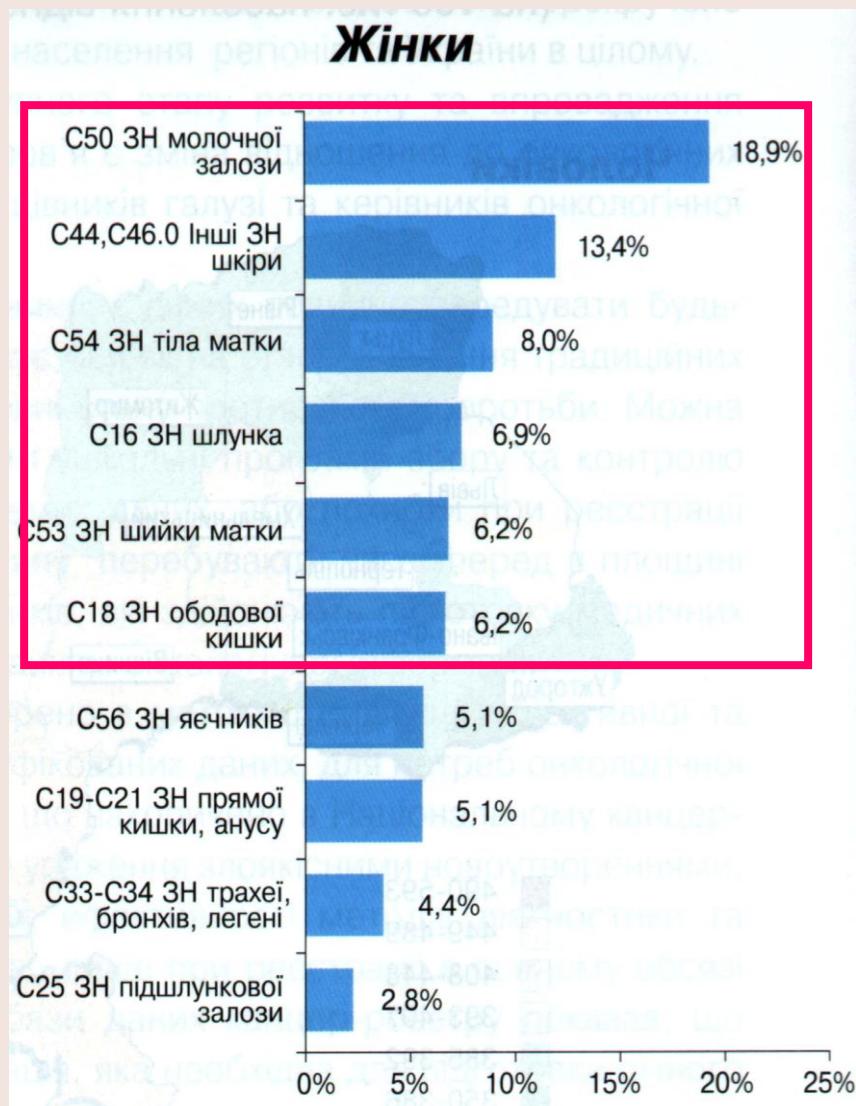
Актуальність теми у світі

Найбільш поширені форми раку:

- Рак легень 1 350 000 (12,3%)
- Рак молочної залози 1 050 000 (10,4%)
- Рак товстої кишки 945 000 (9,4%)
- Рак шлунку 876 000 (8,7%)
- Рак печінки 564 000 (5,6%)
- Рак передміхурової залози 543 000 (5,4%)



Захворюваність раком молочної залози населення України

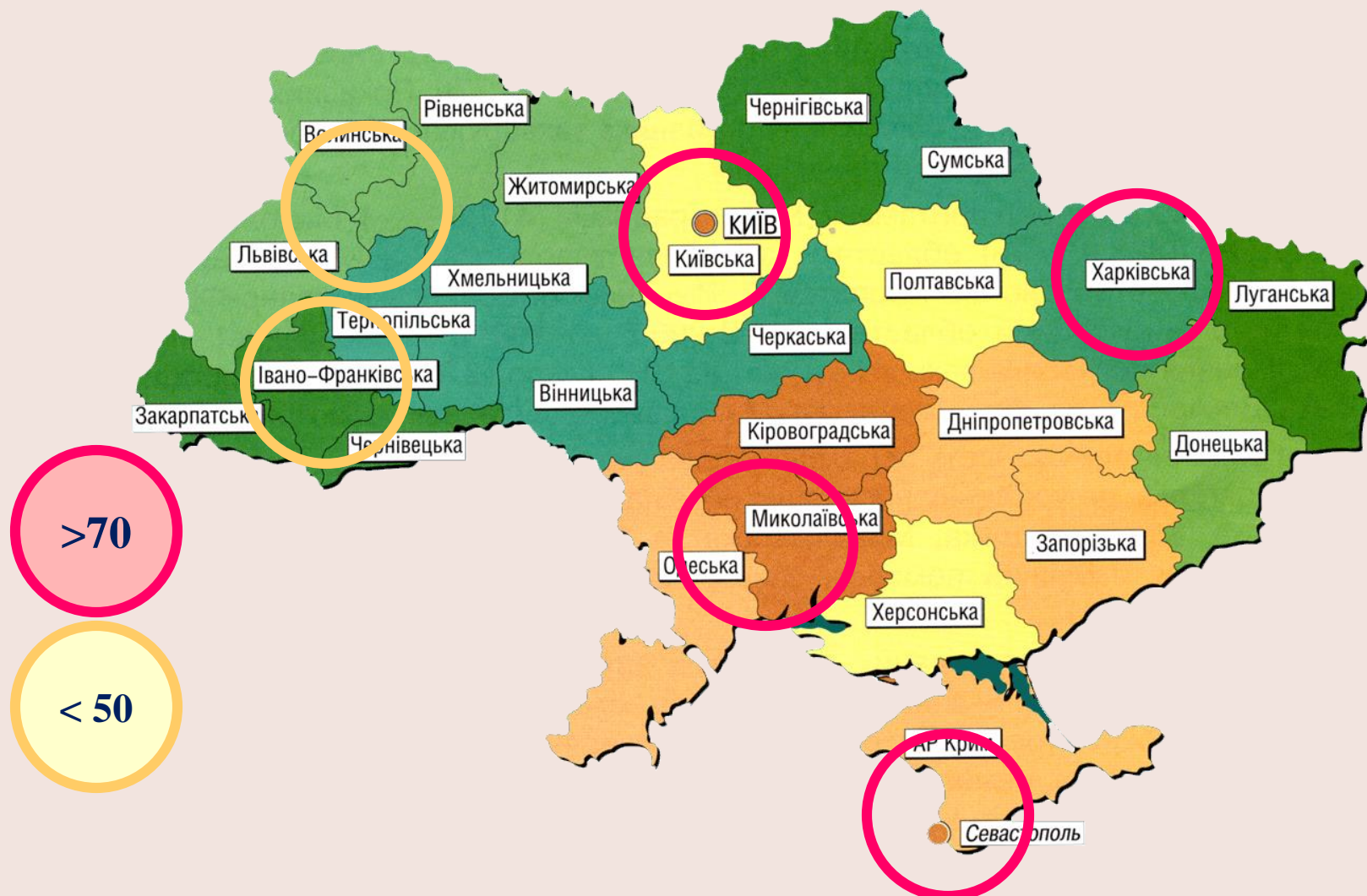


- В структурі онкозахворюваності жінок на Україні рак молочної залози займає **перше місце**, та постійно зростає.
- Захворюваність досягає - 62,2 на 100 тисяч жінок.
- Кожні 35-37 хвилин в країні реєструється новий випадок раку молочної залози.

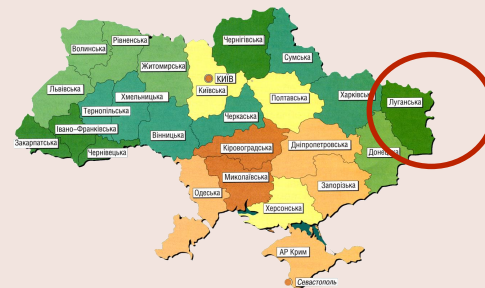Захворюваність і смертність від раку молочної залози у країнах Європи

Країна	Захворюваність	Смертність
Греція	40,6	15,0
Іспанія	46,2	17,2
Португалія	49,9	18,2
Австрія	59,0	22,2
Франція	58,2	19,7
Німеччина	65,6	21,8
Англія	68,1	28,2
Данія	73,2	26,9
Бельгія	79,2	26,7
Нідерланди	81,0	26,8
Євросоюз	60,9	21,8
Україна	58,8 (7 місце)	29,9 (1 місце)

Захворюваність раком молочної залози жінок України



Захворюваність раком молочної залози жінок України та Харківської області



За даними Національного інституту раку, РМЗ – відноситься до найбільш поширених злоякісних онкозахворювань в Україні. За 2020 рік РМЗ було виявлено у більше ніж у 14,3 тис. українок. Рівень захворюваності цією недугою у нашій країні **за останні 50 років виріс у 4 рази.**

В Харківській області в 2020 році було зареєстровано 955 нових випадків захворювань. Відповідно показник захворюваності на 100 тис. жіночого населення склав – 66,4. Кількість жінок, які перебувають на «Д» обліку з приводу РМЗ, становила 14026.

За даними Національного канцер-реєстру в 2020 році в Україні на рак молочної залози захворіли 12164 жінки і померли 5156, тобто на кожні 10 нових випадків зареєстровано 4 смерті від нього.

Кожні 43 хвилини в Україні виявляють одну жінку, хвору на рак молочної залози, кожні 1,5 години – 1 жінка помирає від цього виду раку.

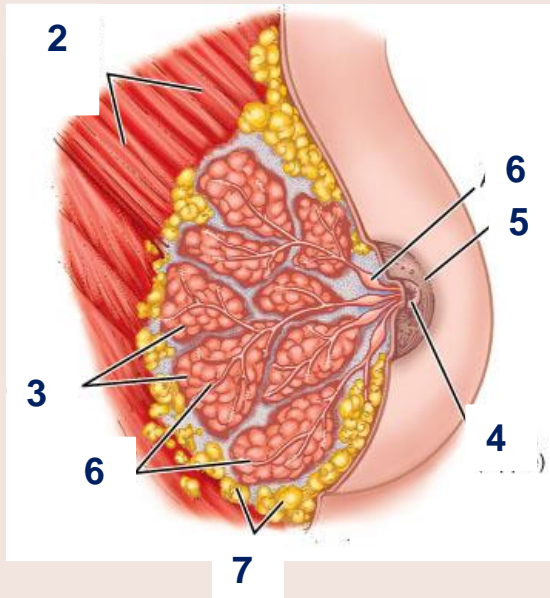
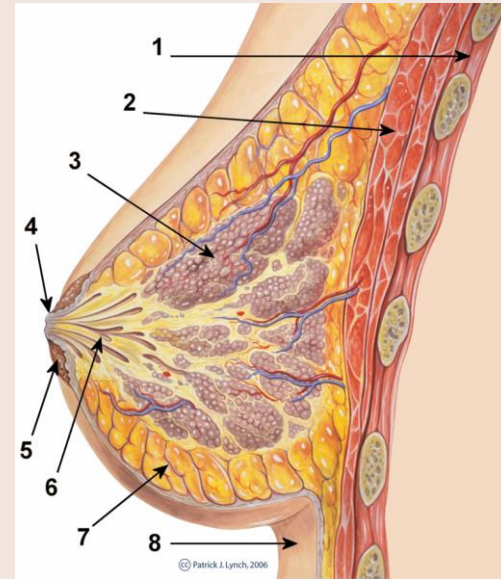
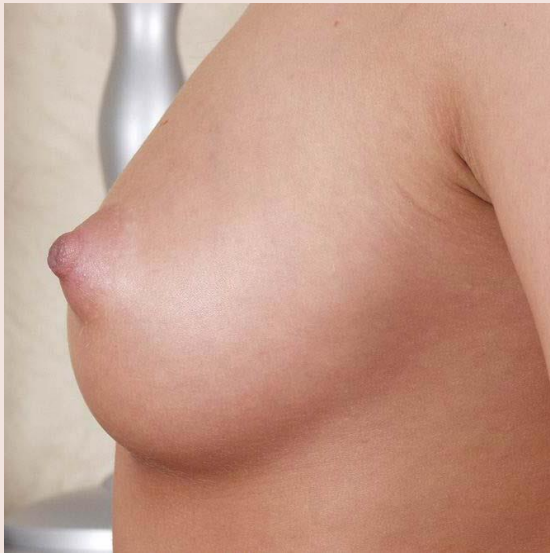
Ризик захворіти має одна жінка з восьми, він збільшується з віком: **Пікові значення показника захворюваності жінок зареєстровані у вікових групах 65-74 років, смертності – у вікових групах 65-84 роки.**

На перших стадіях захворювання жодних неприємних відчуттів немає, біль і загальні симптоми хвороби з'являються пізніше. **Саме через відсутність болю кожна п'ята жінка з раком молочної залози звертається до лікаря запізно,** уже із занедбаною стадією онкозахворювання.

Статистика среди женщин:

- I место – рак молочной железы **23,2%**
- II место – злокачественные заболевания кожи **16,9%**
- III место – рак шейки матки **8,3%**
- IV место – колоректальный рак **8,2%**

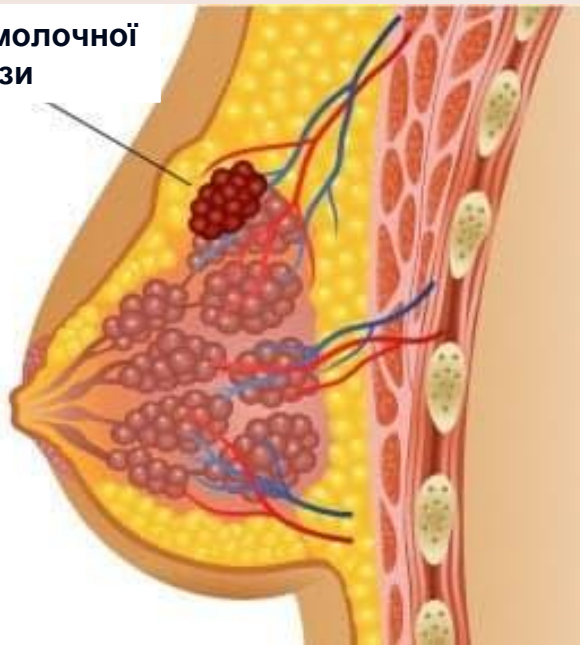
Анатомія молочної залози



- 1 — Грудна стінка
- 2 — Грудні м'язи
- 3 — Молочна доля
- 4 — Сосок
- 5 — Ареола
- 6 — Молочна протока
- 7 — Жирова тканина
- 8 — Шкіра

Рак молочної залози. Перші симптоми.

Рак молочної залози



На перших стадіях захворювання жодних неприємних відчуттів немає, біль і загальні симптоми хвороби з'являються пізніше.

Насторожити мають:

- прозорі або кров'яністі виділення з сосків грудей
- втягнення соска
- ерозії, кірочки, лусочки в зоні соска і ареоли
- зміна кольору або структури шкіри грудей (набряк, почервоніння, зміна розміру)
- ущільнення або новоутворення в молочних залозах
- збільшення пахвових або надключичних лімфовузлів



Фактори ризику розвитку раку молочної залози

I Фактори, пов'язані з станом репродуктивної функції жіночого організму:

первинне безпліддя, пізні перші пологи (> 25 років), пізній початок менструацій (>16 років), пізній початок менопаузи, нерегулярність і пізній початок статевого життя (пізніше 30 років), застосування механічних і хімічних протизаплідних засобів, тривалий період годування дітей груддю (більше 1-2 років), народження крупних дітей (маса тіла більше 4 кг), естрогенна насиченість організму похилих жінок при тривалості менопаузи 10 років
Жінки, які досягли 40 років.

II. Ендокринні і метаболічні фактори:

збільшення щитовидної залози, ожиріння, цукровий діабет, ГХ, атеросклероз, захворювання печінки, гіпотиреоз, наявність дисгормональної гіперплазії молочної залози.

Високий рівень естрогену в крові

III. Спадкова схильність:

висока захворюваність раком молочної залози і жіночих статевих органів у родині, злоякісними новоутворами серед родичів по материнській лінії (BRCA1, BRA2 рак молочної залози)

IV. Екзогенні фактори:

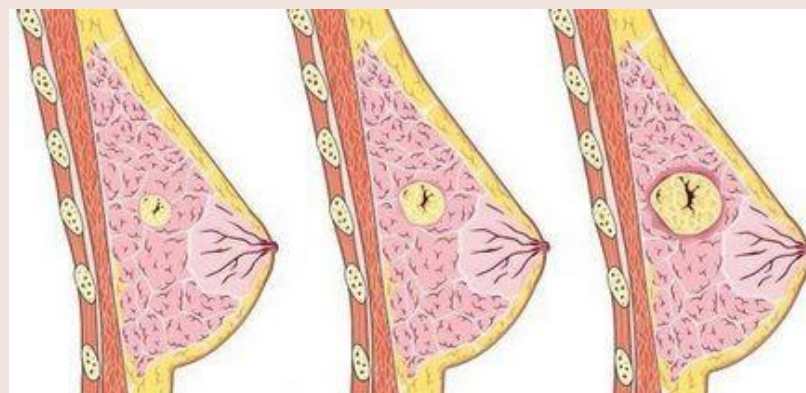
тривала гормональна замісна терапія, проведене раніше з терапевтичною метою опромінення, паління, висококалорійна їжа з надлишком тваринних жирів, дія хімічних канцерогенів, неадекватна медикаментозна терапія.

V. **Перенесений післяродовий мастит**, особливо вилікуваний консервативно.

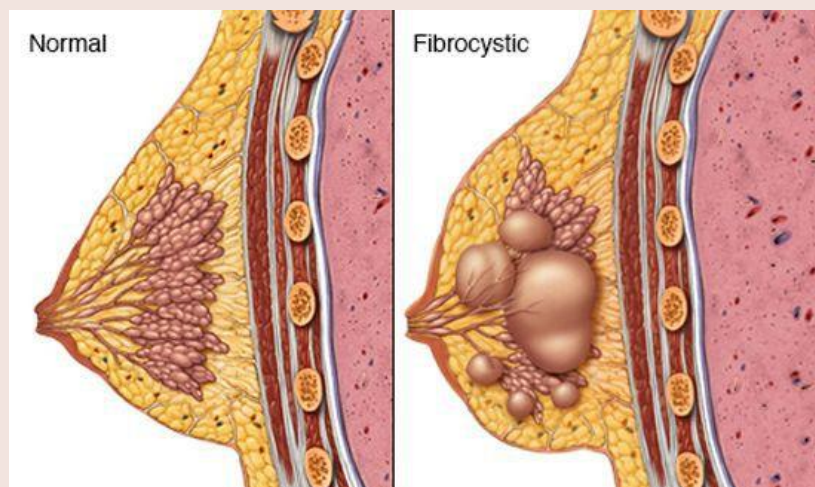
VI. **Травми молочної залози.**

Передракові захворювання молочної залози

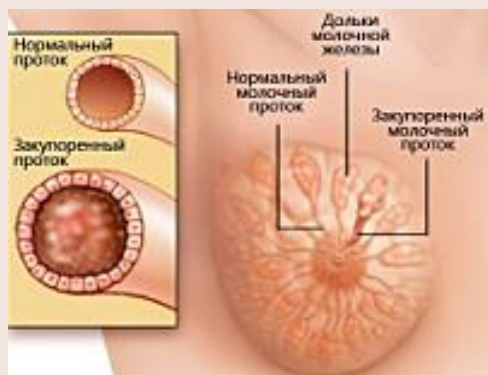
- **Фібroadенома** молочної залози
- **Мастопатія** (локалізована або вузлова)
- **Дифузна фіброзно-кістозна і змішана мастопатія**
- **Аденоз, склерозуючий аденоз**
- **Ектазія крупних протоків з перидуктальним маститом**
- **Внутрішньопротокова папілома**



Фібroadенома

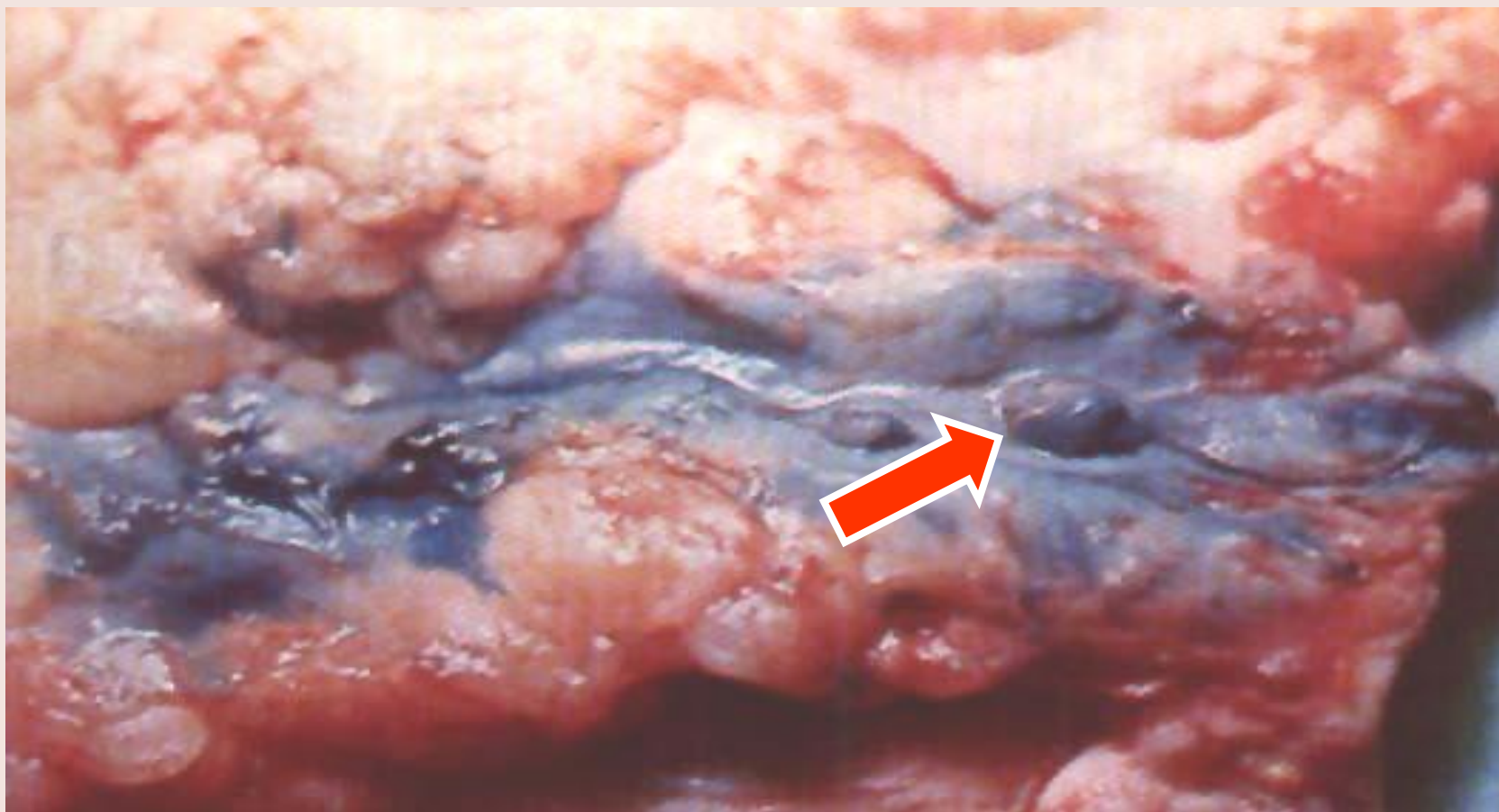


Фіброзно-кістозна мастопатія



Ектазія проток
молочної залози

Передракові захворювання молочної залози – внутрішньопротокова папілома



Патогенетичні форми раку молочної залози

- Яєчникова (зустрічається в 44% випадків)
- Гіпертензійно-наднирникова (протікання торпідне, зустрічається в 39,8% випадків)
- Вторинно-інволютивна (протікання пухлинного процесу тривале, зустрічається в 8,6% випадків)
- Гіпотиреоїдна (прогноз неблагоприємний, зустрічається в 4,3% випадків)

ДІАГНОСТИКА РАКУ МОЛОЧНОЇ ЗАЛОЗИ

- Наука доводить, що якісне та більш щадне лікування раку молочної залози можливо при своєчасній діагностиці. Тому важливо **регулярно проходити самостійний огляд, або профілактичний огляд грудей у лікаря-мамолога.**
- Саме обстеження і огляд у лікаря є первинним методом діагностики захворювання. Якщо виявлені причини для занепокоєння, лікар призначає процедуру мамографії.
- **Мамографія** — дослідження стану молочних залоз, яке необхідно проходити жінкам після 40 років з профілактичною метою. Це дозволяє провести найбільш точне дослідження грудей, виявити онкологію та охарактеризувати місцезнаходження пухлини. Результати знімка вимагають ретельного аналізу фахівцем.

Додаткові дослідження

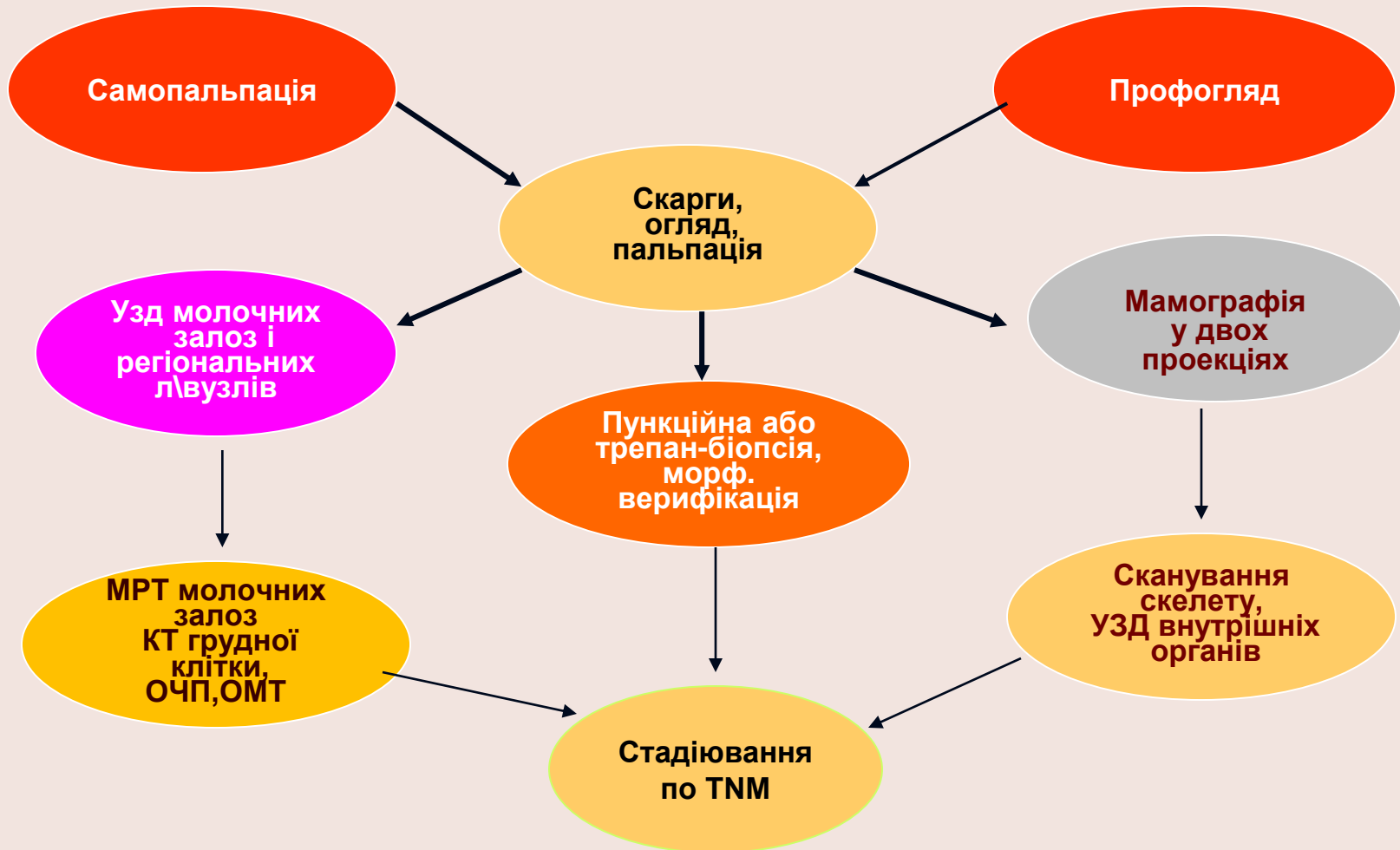
- **УЗД**
- **МРТ**
- **Дуктографія**
- **Лабораторні тести виділень з соска**
- **Біопсія**
- **Аналіз крові на гормони**

Ультразвукове дослідження (УЗД) є безпечним методом діагностики і дозволяє лікарю повноцінно проаналізувати структуру тканин грудей, визначити зміни. Процедура ультразвукового дослідження проходить безболісно та не шкодить здоров'ю.

Дуктографія — метод дослідження, який є одним з різновидів мамографії. Основна відмінність — можливість повноцінно дослідити протоки молочних залоз за допомогою введення спеціальної речовини. Це дозволяє розглянути структуру молочних протоків, визначити наявність і розташування новоутворень.

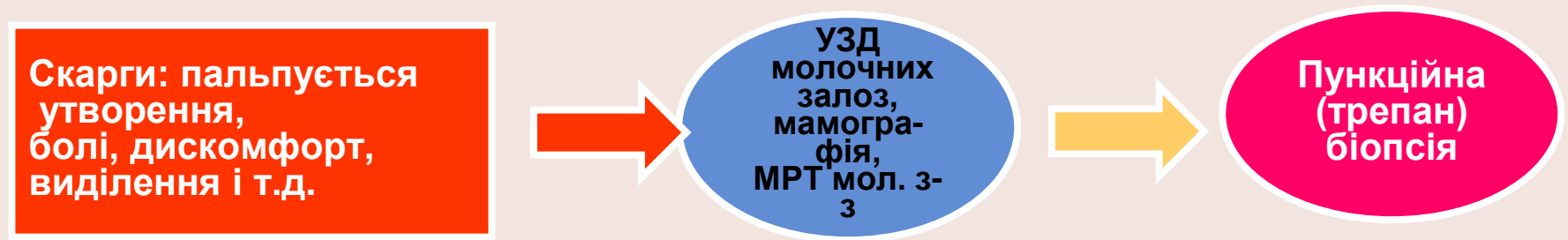
Біопсія — метод взяття біологічного матеріалу з пухлини з метою гістологічного дослідження, яке дозволяє визначити вид, форму і подальші способи лікування.

Алгоритм обстеження при підозрі на рак молочної залози

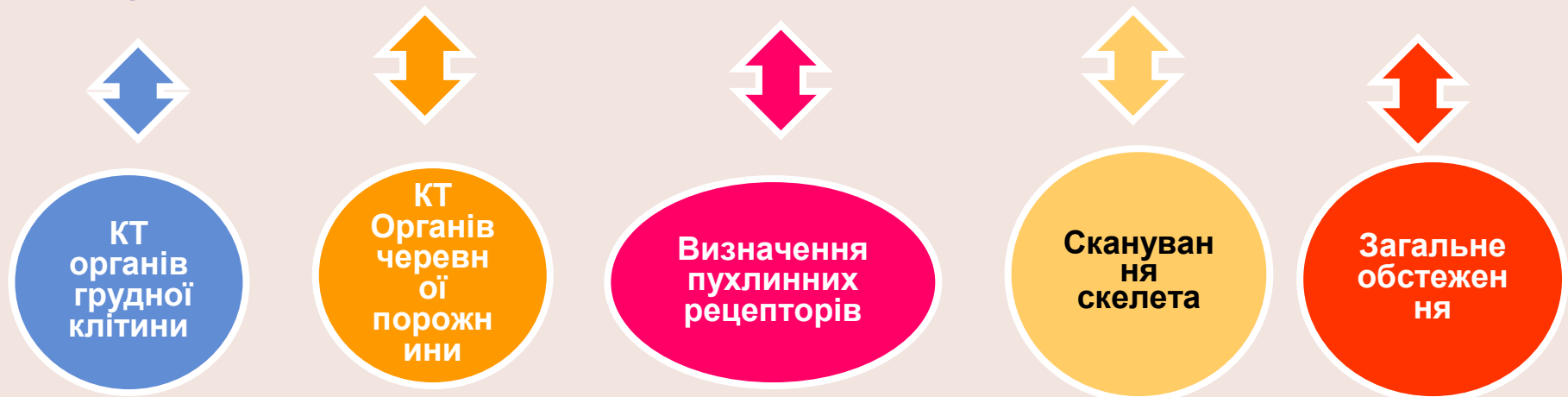

Алгоритм діагностики раку молочної залози

- **Первинна діагностика:** виявлення і морфологічна верифікація раку.

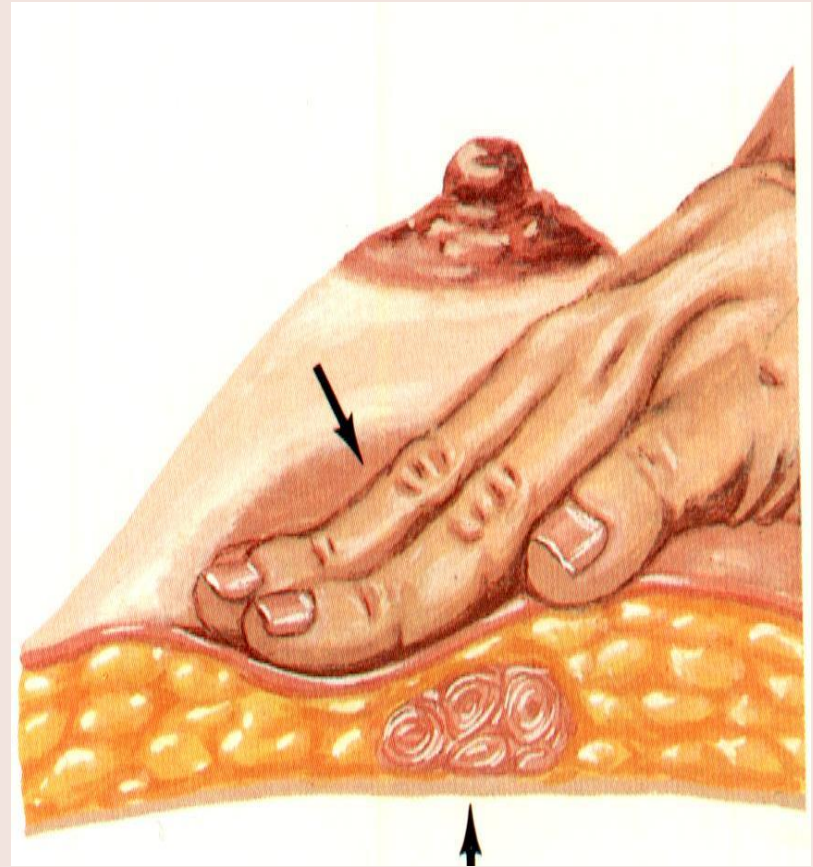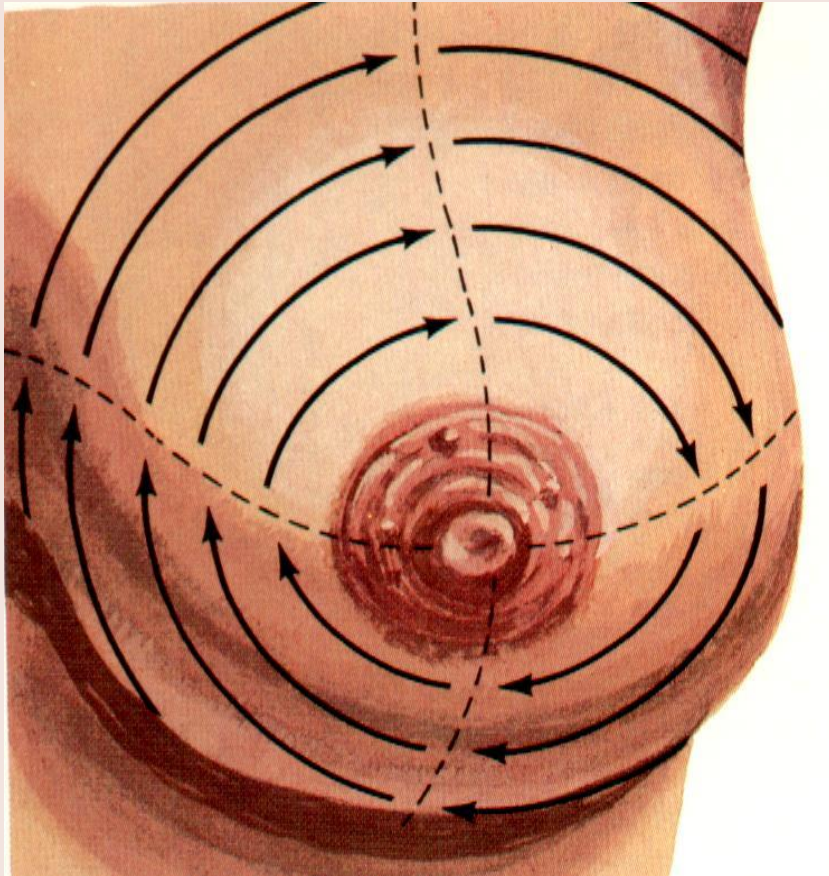


- **Уточнююча діагностика:** поширеність, стадіювання, рецепторний статус.



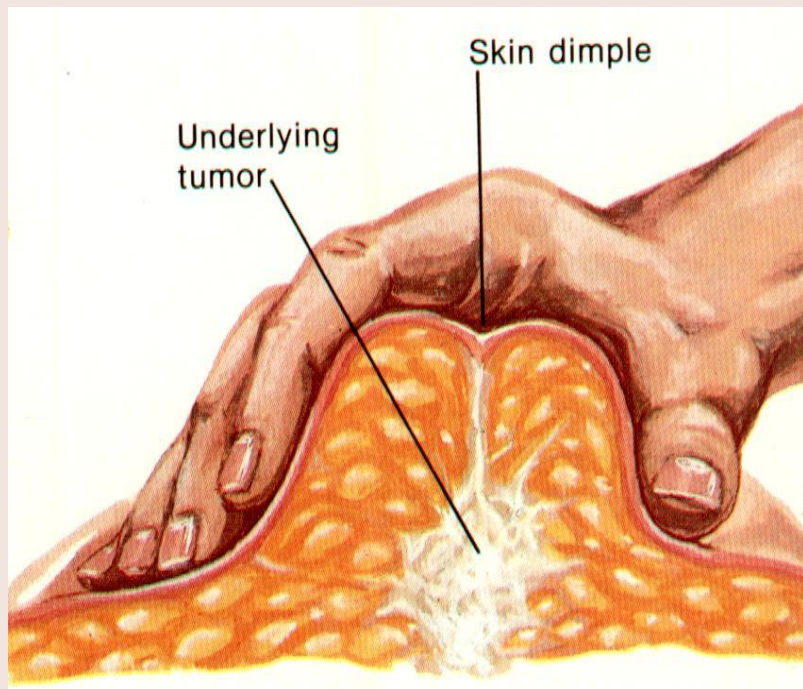
Методика пальпації молочної залози

Пальпуються обидві молочні залози круговими або поздовжніми рухами подушками пальців

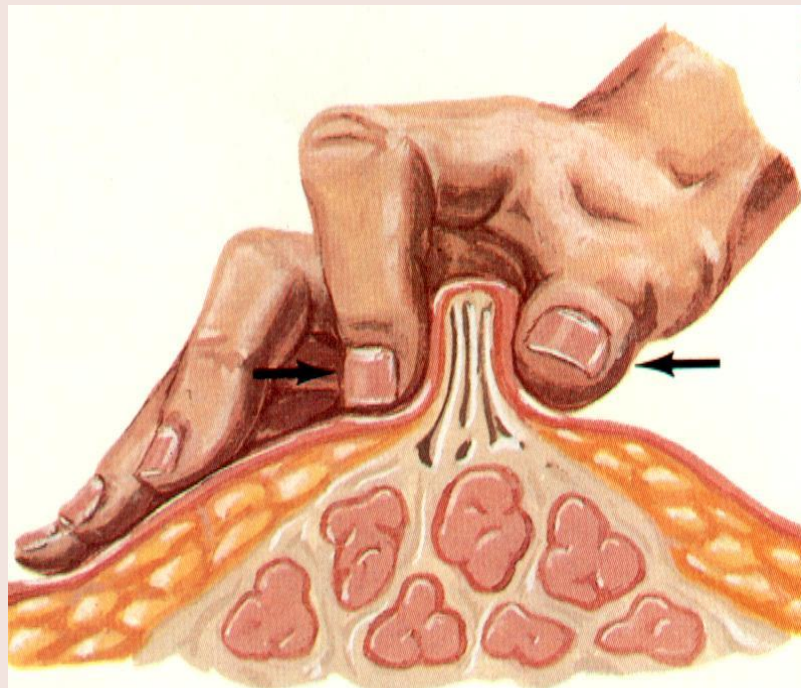


Методика пальпації молочної залози

- Перевірка симптому втягнення шкіри над пухлиною

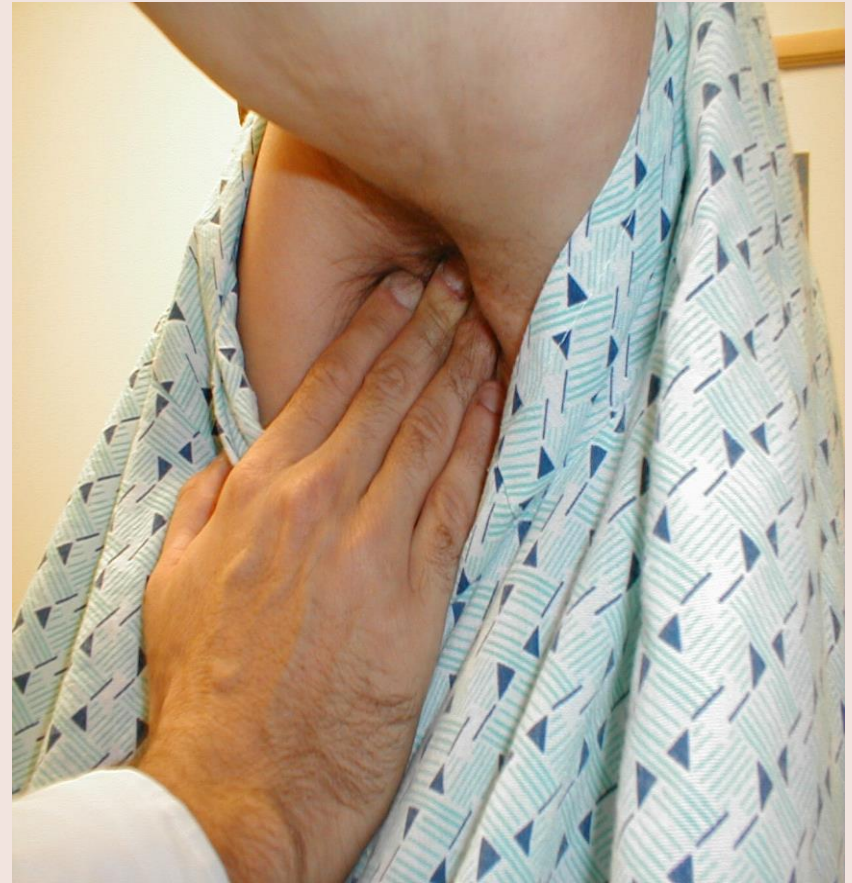
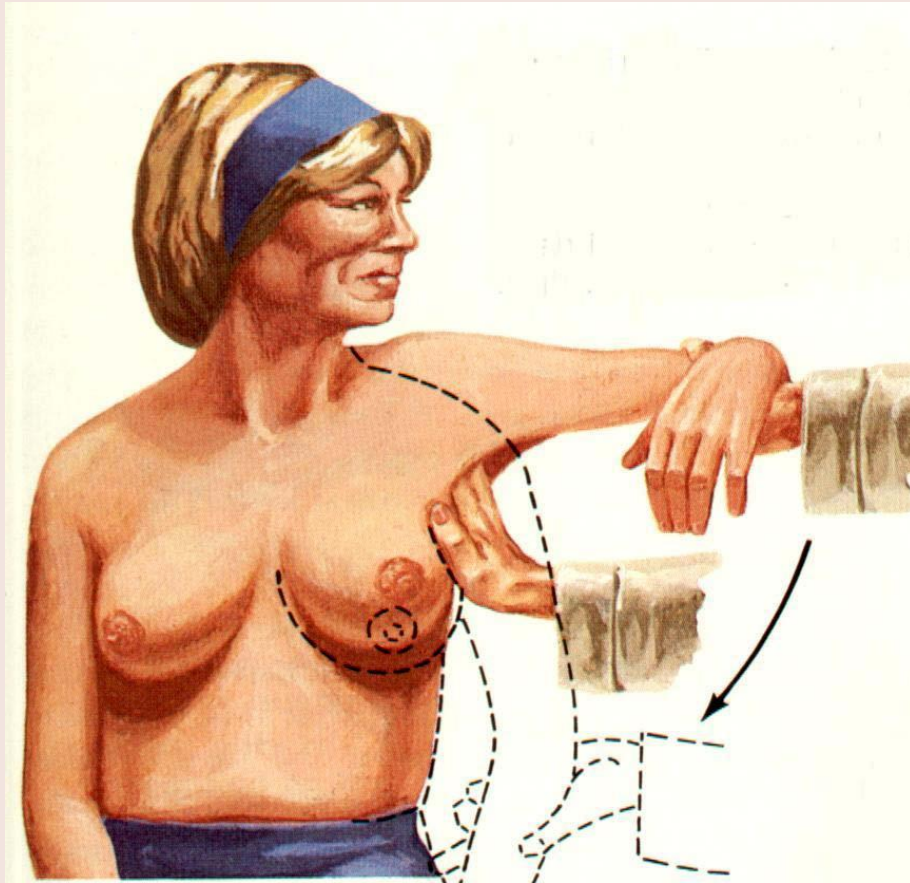


- Перевірка наявності виділень із соска



Пальпація аксиллярних лімфовузлів

При обстеженні обов'язково пальпаторно досліджуються регіонарні: **аксиллярні і надключичні** лімфовузли з обох сторін



Мамографія - провідний метод діагностики раку молочної залози

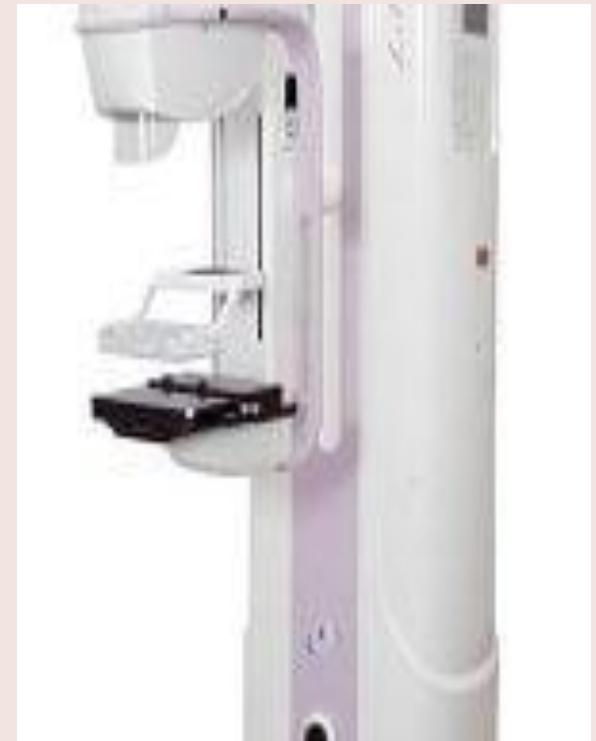- Мамографія являється провідним методом первинної і доклінічної діагностики РМЗ, дозволяючи виявляти пухлини розмірами 5-10 мм.
 - Достовірність мамографії складає 75 – 95%,
 - Вона дозволяє виявляти пухлини І стадії в 50 –70% випадків.
 - При пухлинах, що не пальпуються мамографія дозволяє виявляти захворювання в 18 – 33% випадків.
 -
 - Недоліки мамографії : неможливість диференціальної діагностики кісти і солідного утворення ; променеве навантаження підвищує ризик виникнення пухлини в майбутньому; труднощі виявлення пухлини на фоні мастопатії або у молодих жінок з щільним залозистим фоном.
- Мамографію рекомендується не застосовувати у молодих жінок до 35 років, виняток - висока ймовірність наявності злоякісної пухлини.**

Цифрова мамографія

Цифрова мамографія.

Неінвазивне діагностичне дослідження, в якому для виявлення найменших ущільнень і новоутворень молочної залози **використовуються низькі дози іонізуючого випромінювання.**

Мамографія є традиційним методом дослідження молочних залоз при підозрі на онкологічне захворювання навіть при невеликих розмірах пухлини. Даний метод діагностики показує високу ефективність при обстеженні жінок у віці старше 40 років, залозисті тканини яких частково замінені жировими.



Цифровий мамограф
Liliyum (Metaltronica, Италия)

Комп'ютерна томографія при раку молочної залози.

Комп'ютерна томографія при раку молочної залози. КТ-дослідження, як і мамографія, використовує іонізуюче випромінювання для отримання пошарових рентгенологічних знімків молочної залози.

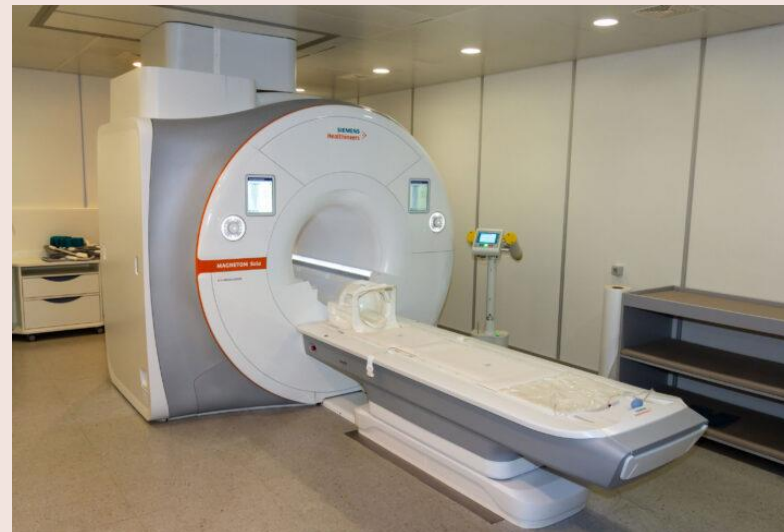КТ з високою точністю відображає залозисту тканину молочної залози, протоки, лімфатичні вузли, грудну клітку, а також місце локалізації новоутворення, його обсяг, ступінь проростання в інші структури і тканини. КТ дозволяє оцінити ступінь злоякісності пухлини, виявити метастази раку в лімфовузлах та інших органах.

Комп'ютерна томографія молочних залоз застосовується перед початком лікування пацієнта, допомагаючи лікарям оцінити обсяг хірургічного втручання, скласти план променевого лікування на лінійному прискорювачі.

МРТ (магнітно-резонансна томографія) молочних залоз

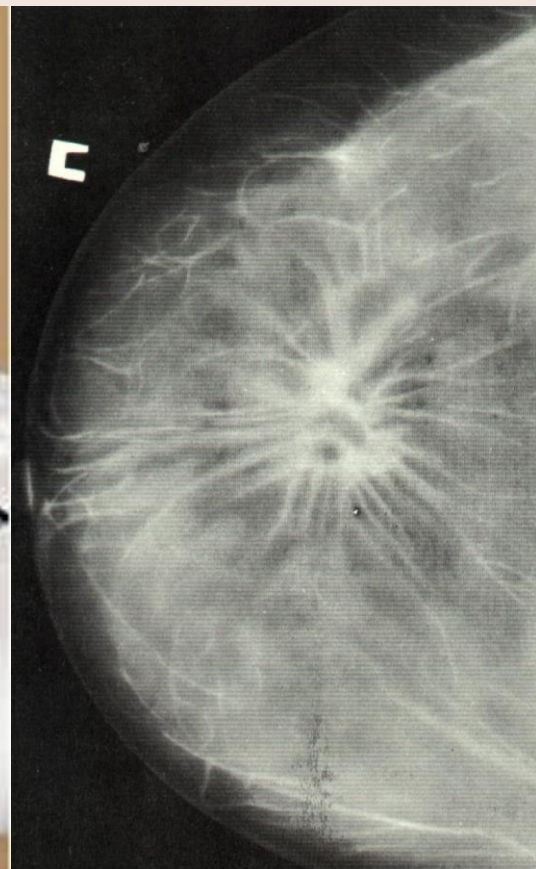
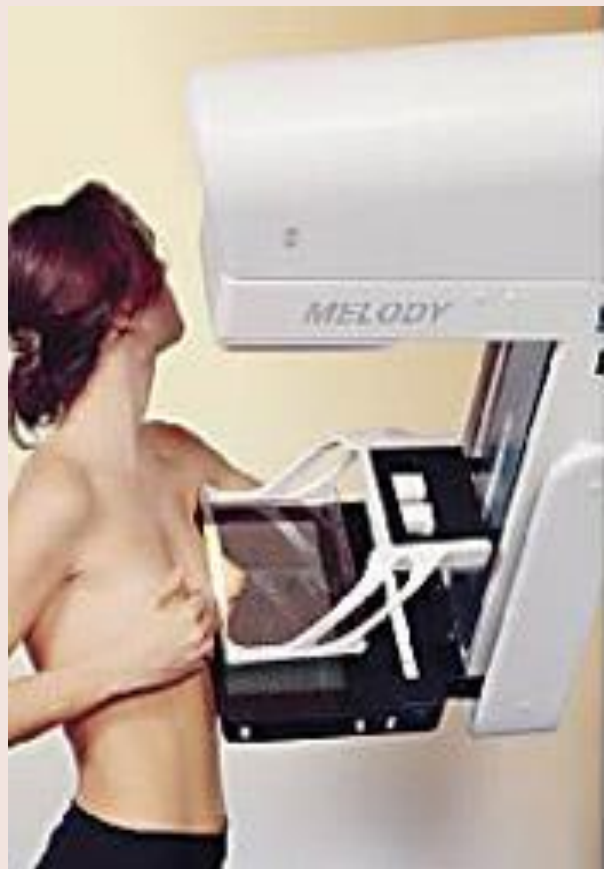МРТ (магнітно-резонансна томографія) молочних залоз —

один з найбільш інформативних інструментальних методів діагностики, який дозволяє з високою точністю діагностувати рак молочної залози і наявність метастазів в інших структурах. МРТ проводиться з внутрішньовенним контрастуванням — перед початком обстеження пацієнту вводиться спеціальна контрастна речовина, що активно поглинається раковими клітинами, і в результаті можна побачити ті пухлини, які практично непомітні без контрасту.



Siemens Magnetom Sola

Діагностика раку молочної залози - флюоромамографія



Ультразвукове сканування в діагностиці раку молочної залози

Ультразвукове сканування молочної залози вперше виконали Wild и Reid в 1952 році.

Ультразвуковий скринінг використовують для виявлення доброякісних утворень діаметром більше 1 см, в діагностиці кіст точність методу досягає 98 – 100%.

Відносними недоліками УЗД являються:

- неможливість визначити наявність кальцинатів.
- складність дослідження при великій кількості жирової тканини,
- низька інформативність методу при розмірах патологічного утворення менше 1 см в діаметрі.

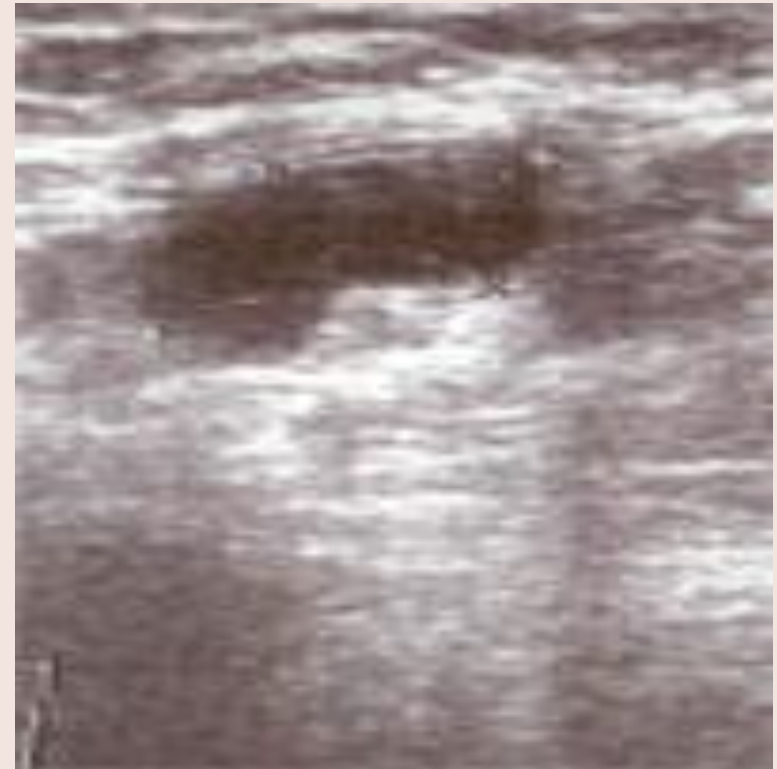
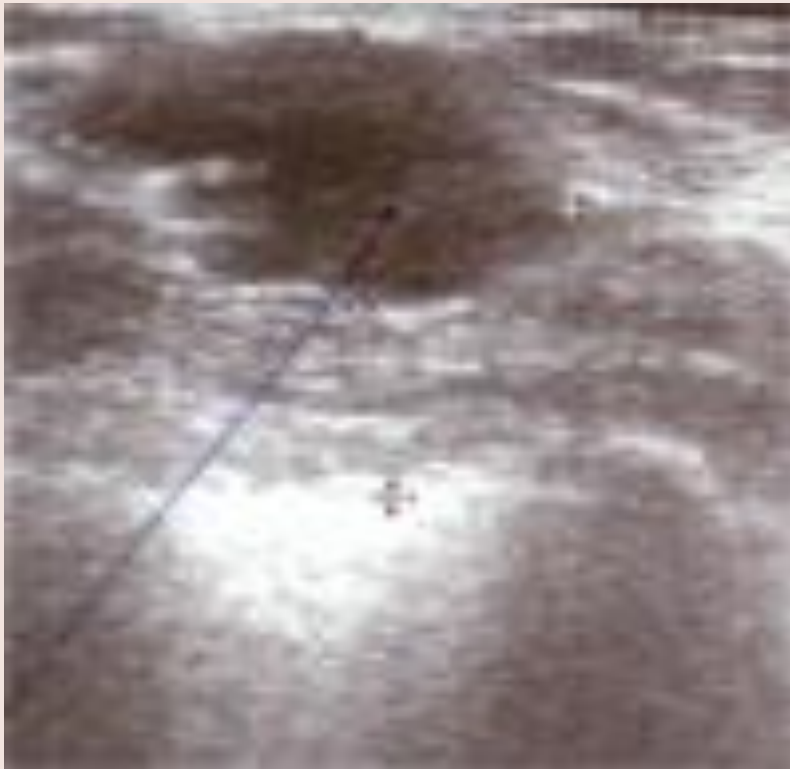Нешкідливість УЗД дає можливість контролювати розмір пухлини і лімфатичних вузлів після проведеного лікування.

Точність ультразвукової діагностики в виявленні раку молочної залози не перевищує 87%.

Ультразвукове сканування в діагностиці раку молочної залози

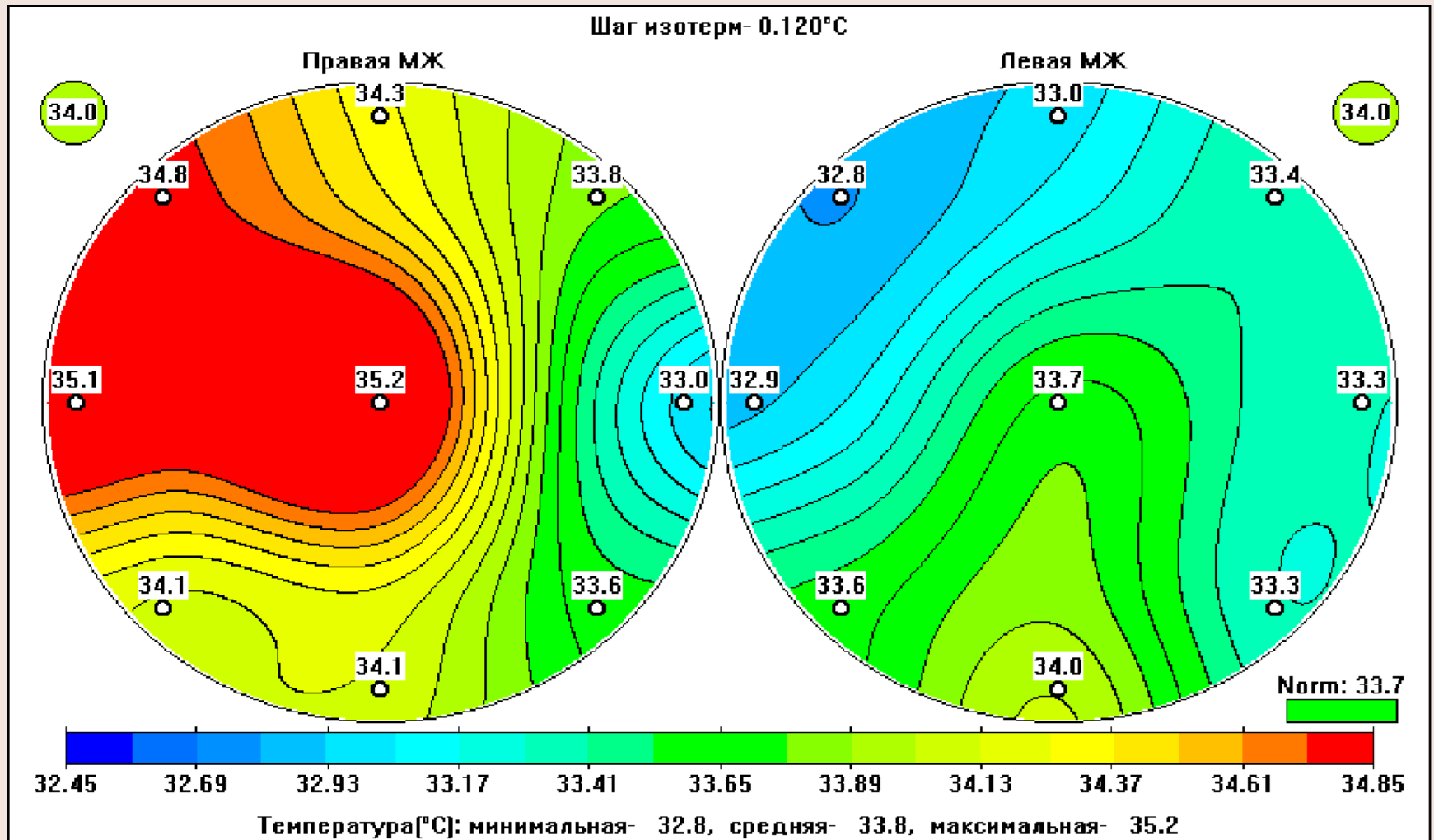
Ультразвукове обстеження на сьогоднішній день являється головним неінвазивним методом діагностики рідких об'ємних утворень молочної залози.

Чутливість методу складає 94 – 100%. Мінімальні розміри кісти, виявлені при УЗД – 2 мм.



Діагностика раку молочної залози.

Мікрохвильова термографія - рак правої молочної залози



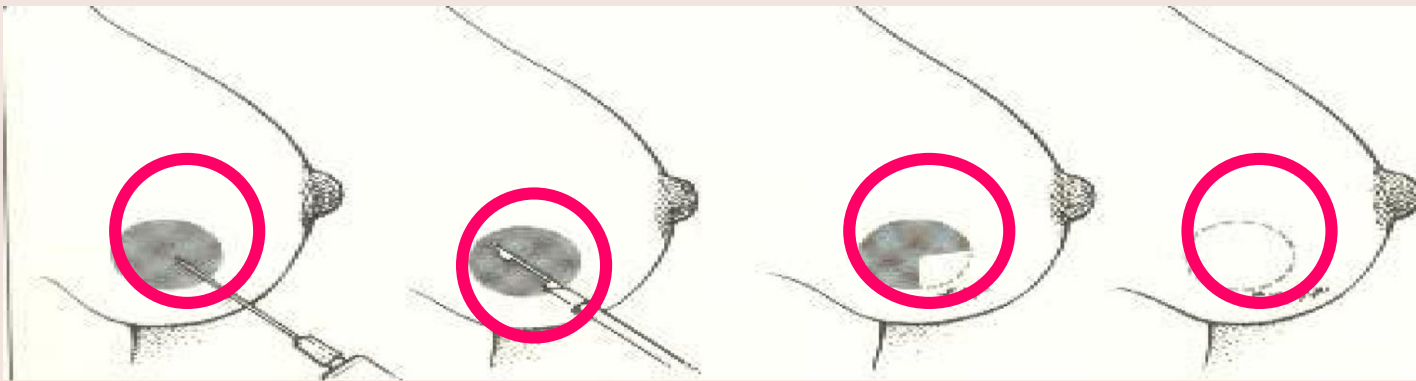
Морфологічна діагностика раку молочної залози

Трепан-біопсія. Інвазивна діагностична процедура, під час якої під контролем УЗД проводиться взяття тканини новоутворення для подальшого гістологічного дослідження. Це хірургічна маніпуляція, при якій забір тканини новоутворення здійснюється через спеціальну голку трепан-пістолета.

Процедура виконується під місцевою анестезією. Даний метод діагностики застосовується тоді, коли інші методи показали наявність пухлини, і дозволяє отримати інформацію про те, чи є новоутворення доброякісним або злоякісним, наскільки захворювання агресивне і чи добре воно піддається лікуванню медикаментозною і променевою терапією.

Види біопсії:

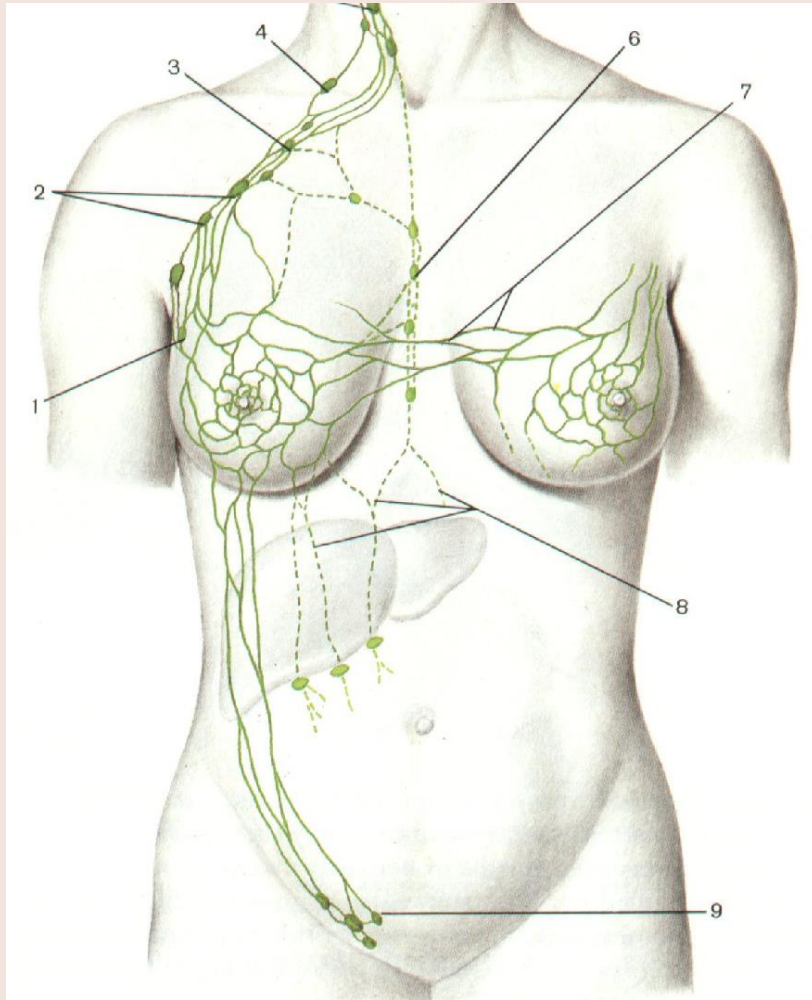
- 1 – пункційна (аспіраційна) біопсія – цитологічне дослідження
- 2 - трепан-біопсія
- 3 –інцизійна біопсія
- 4 – ексцизійна (тотальна) біопсія – гістологічне дослідження.



Метастазування

- **Лімфогенне** - у регіональні лімфатичні вузли
- **Гематогенне** - у легені, печінку, кістки, головний мозок, очницю.
- **Контактне** - у грудні мязи і глибше розташовані структури грудної стінки.

Шляхи лімфовідтоку від молочної залози



1 - парамамарні лімфовузли

2 - центральні аксилярні лімфовузли

3 - підключичні лімфовузли

4 - надключичні лімфовузли

5 - глибокі шийні лімфовузли

6 - парастернальні лімфовузли

7 - перехресні лімфатичні шляхи

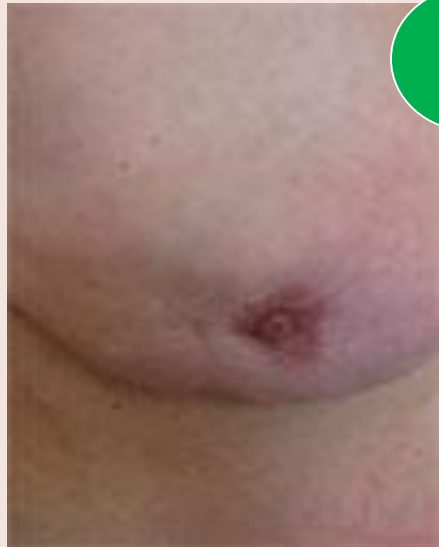8 - лімфатичні судини, що йдуть у черевну порожнину і ворота печінки (шлях Герота)

9 – поверхневі пахвинні лімфовузли

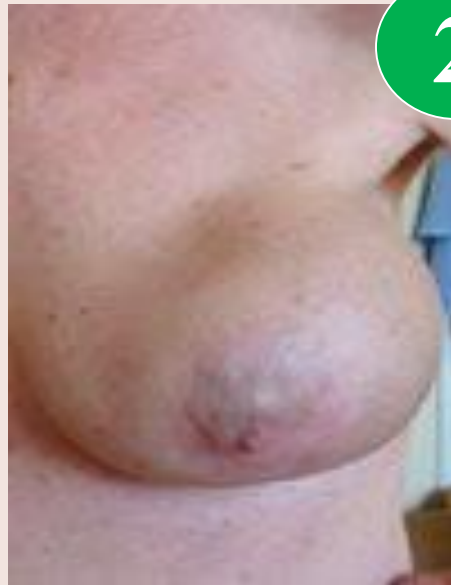Симптоми раку молочної залози

1. **Симптом умбілікації або симптом площадки** (при підніманні МЗ над пухлиною з'являється втягнення шкіри округлої або овальної форми)
2. **Симптом Прибрама** (при потягуванні за сосок пухлина зміщується за ним).
3. **Симптом Кеніга** (при притисканні долонею плашмя молочної залози злоякісна пухлина не зникає).
4. **Симптом Краузе** (потовщення шкіри ареоли внаслідок ураження пухлинними клітинами лімфатичного сплетення підареолярної зони).
5. **Симптом Пайра** (при захопленні шкіри над пухлиною двома пальцями справа і зліва утворюється не поздовжня, а поперечна складчатість).
6. **Ретракція і деформація соска.**
7. **Симптом Форже** (стояння соска з ураженої сторони вище горизонтальної лінії, проведеної через здоровий сосок).
8. **Симптом Рі** (при відведенні руки на ураженій стороні до прямого кута пухлина залишається нерухомою). Ознака фіксації пухлини молочної залози до грудної клітки.

Симптоми раку молочної залози



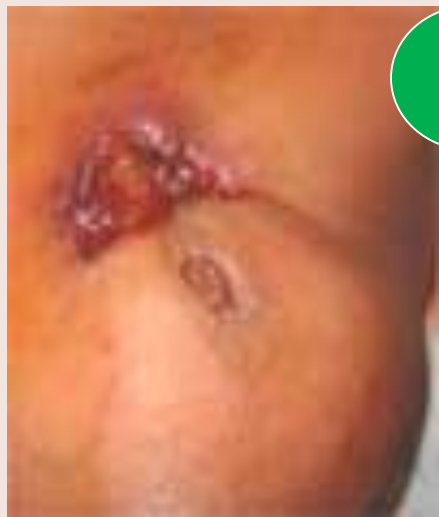1



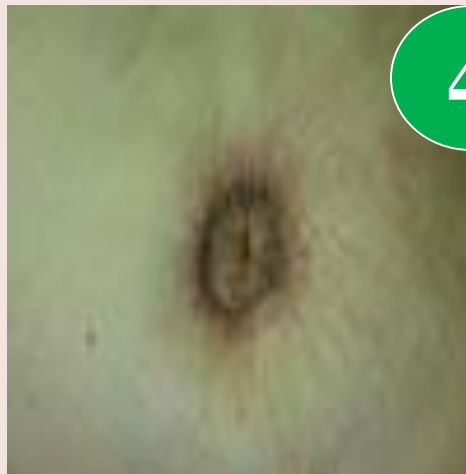2

1 – симптом площадки

2 – деформація молочної залози



3



4

3 – виразка на шкірі молочної залози

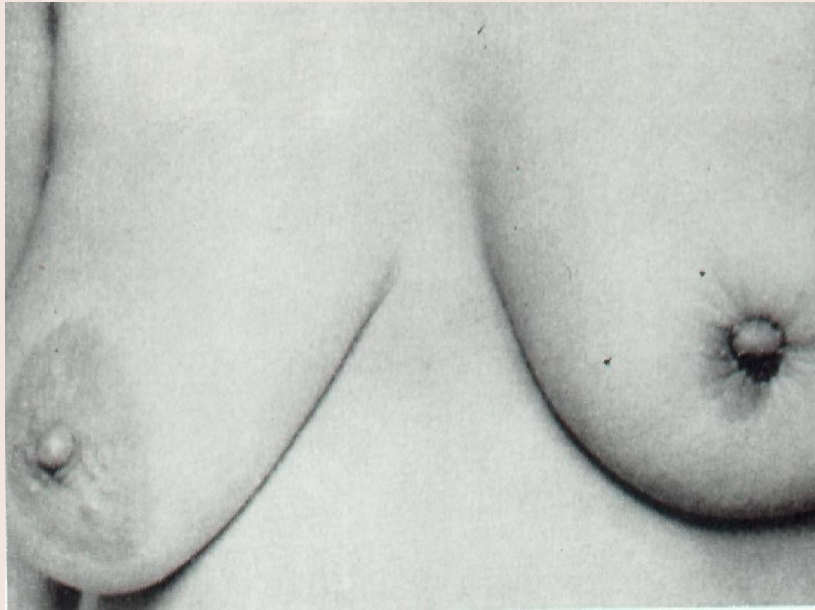
4 – втягнення соска

Клініка раку молочної залози

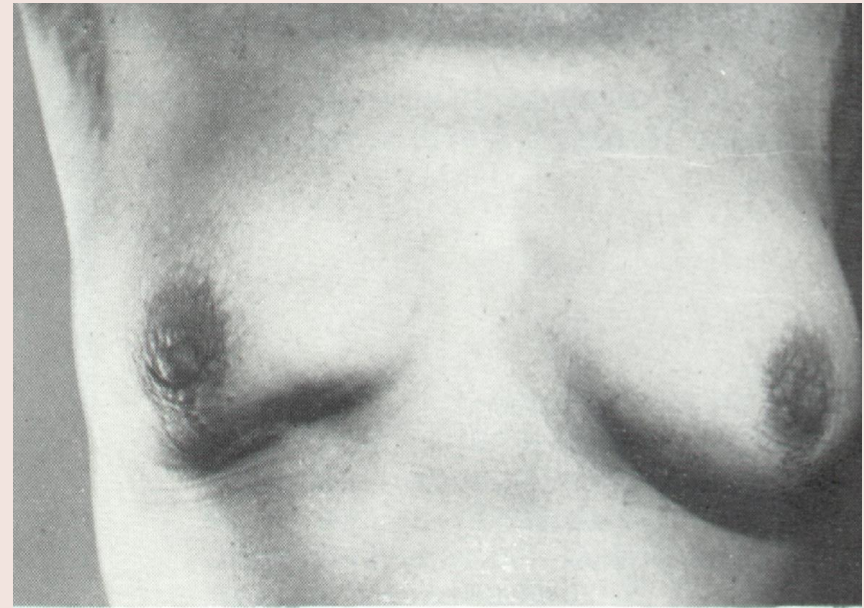
- На протязі тривалого періоду часу (декілька років) рак молочної залози протікає безсимптомно.
- Пухлина, яка не пальпується може бути виявлена тільки при ціленаправленому інструментальному дослідженні (мамографія, УЗД, стереотаксичним методом).

Клініка раку молочної залози

Втягнення соска
(скір лівої молочної залози)

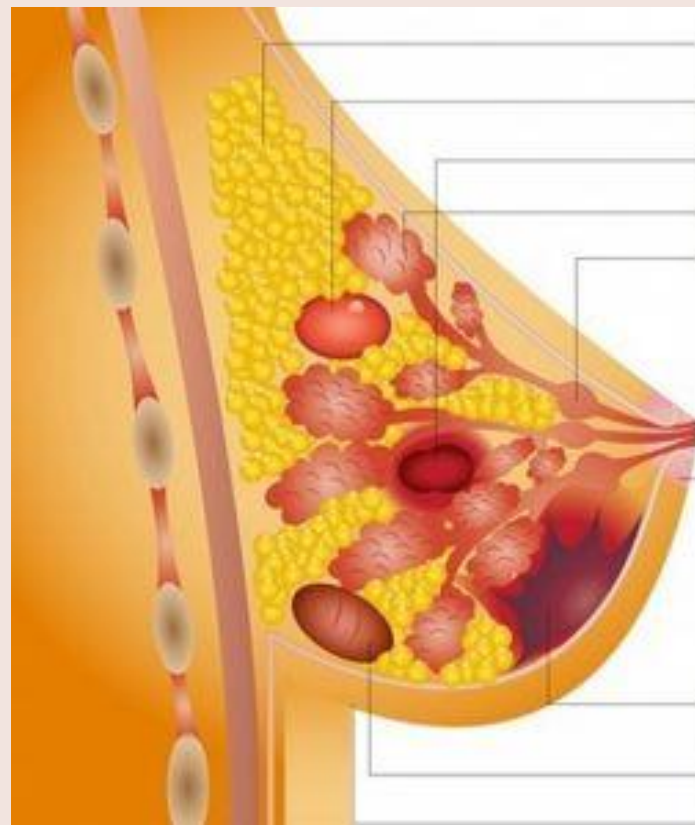


Втягнення шкіри в
субмамарній складці



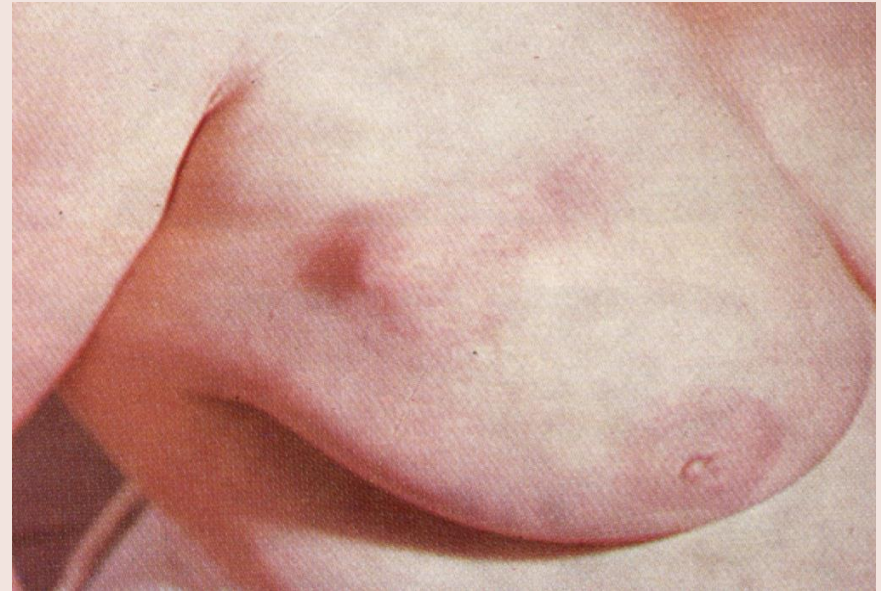
Клінічні форми раку молочної залози

- **Вузловий рак**
- **Дифузні форми раку:**
 - набрякова
 - набряково- інфільтративна
 - панцирна
 - бешихоподібна
 - маститоподібна
 - лімфангоїтична
 - папілярна
 - виразкова
 - тромбофлебітична
- **Рак Педжета** - рак соска і ареоли, ретромамарна форма.
- **Рідкісні форми:** внутрішньо протоковий рак, колоїдний рак, рак аберантних молочних залоз.



Вузловий рак грудної залози

Вузловий рак на розрізі має вигляд вузла з чіткими краями сіро-білого або біло-рожевого кольору з жовтуватими або сіруватими ділянками, вогнищами некрозу.



На розрізі **поверхня пухлини западає**, що характерно для ракового вузла.

Фібroadенома на розрізі, навпаки, вибухає.

Край зрізу ракової пухлини гострий і створює "симптом сира".

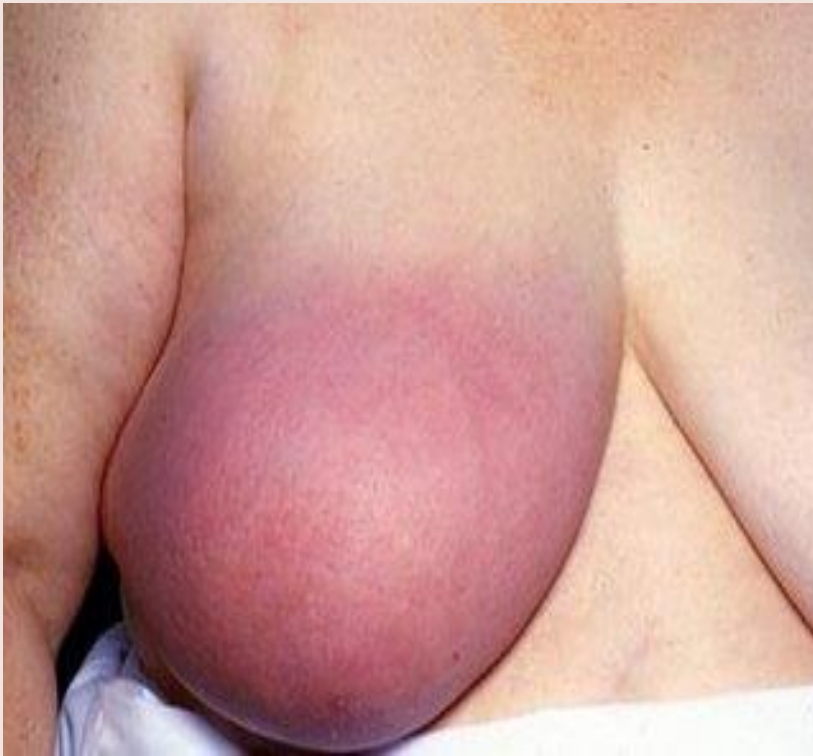Дифузні форми раку грудної залози

Дифузна форма раку має чотири різновидності:

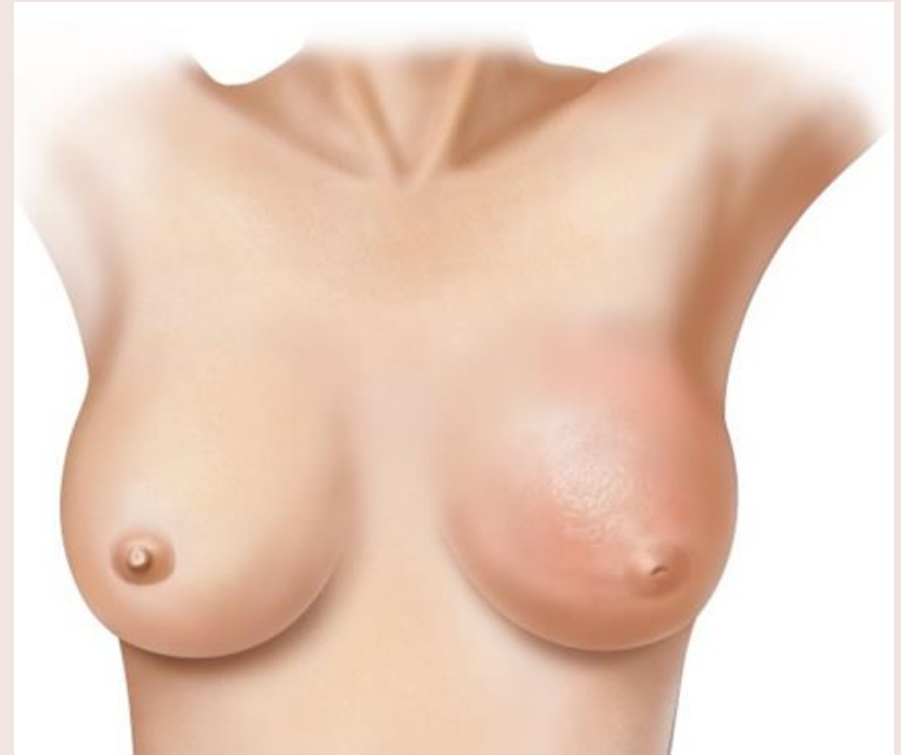- **1. Інфільтративно-набряковий рак**, для якого характерна інфільтрація тканин, капсули залози та прилеглої клітковини. В зв'язку з блокадою лімфатичних шляхів та порушенням відтоку рано розвивається лімфостаз.
- На розрізі така пухлина сірувато-рожевого кольору, з крововиливами і некрозом, з виділенням прозорої рідини на зрізі (результат набряку тканини). Ця форма рано метастазує і протікає дуже злоякісно.
- **2. Маститоподібна форма** характеризується поширеним ущільненням та зморщенням залози, приєднується вторинна інфекція. Виникають гіперемія шкіри та місцеве підвищення температури. Росте пухлина швидко, метастазує не тільки в лімфовузли, а й у внутрішні органи.
- **3. Еризипелоїдний (бишихоподібний) рак** характеризується внутрішньо-шкірною інфільтрацією та блокадою лімфатичних судин раковими клітинами. Ріст пухлини йде внутрішньотканинно по лімфатичних судинах і щілинах. Шкіра розтягнута, блискуча, гіперемована з поширенням гіперемії за межі залози, нагадує бешиху шкіри. Протікає такий рак гостро з раннім метастазуванням.
- **4. Панцирний рак** відрізняється тим, що грудна залоза зменшується, деформується, стає щільною, горбистою, з втягнутим соском. В подальшому пухлинна інфільтрація поширюється на грудну стінку і на другу грудну залозу. Ураженою стає не тільки вся грудна залоза, а й оточуючі тканини грудної стінки та м'язи. Рак як панцир охоплює грудну стінку, особливо в 4-й стадії процесу

Клініка дифузного раку молочної залози

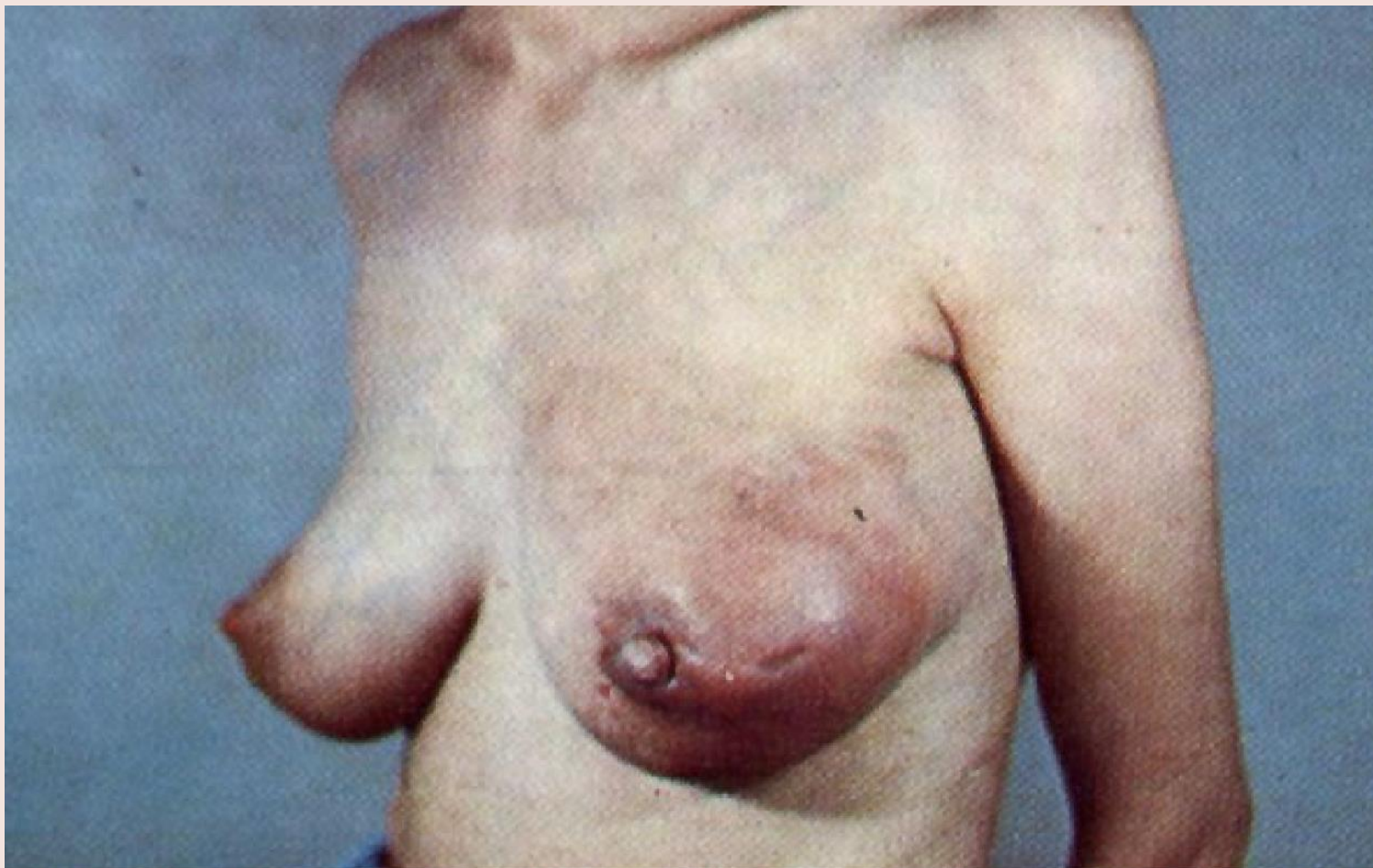■ Гіперемія шкіри



■ набряк шкіри (симптом лимонної кірочки)

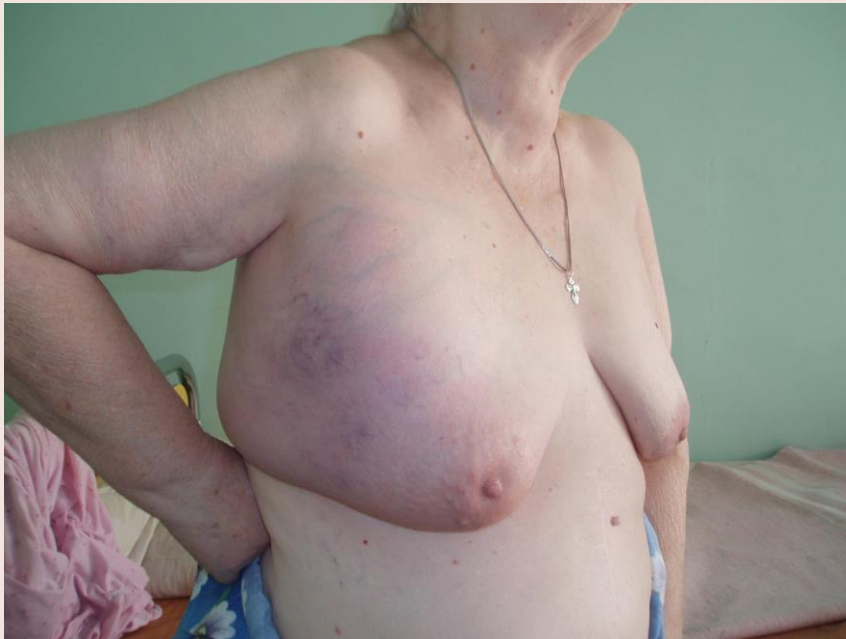

Клінічні форми дифузного раку молочної залози – маститоподібна

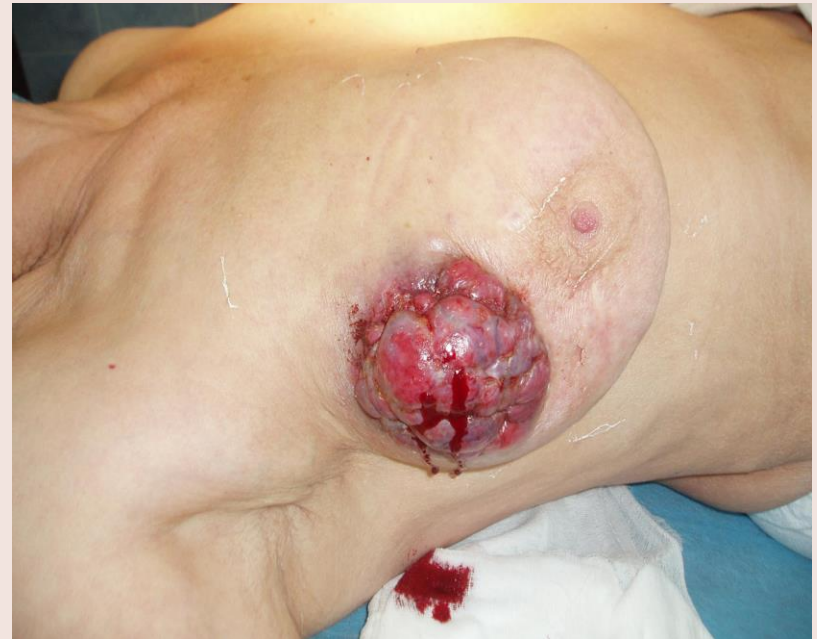

Клінічні форми дифузного раку молочної залози

■ Набрякова форма

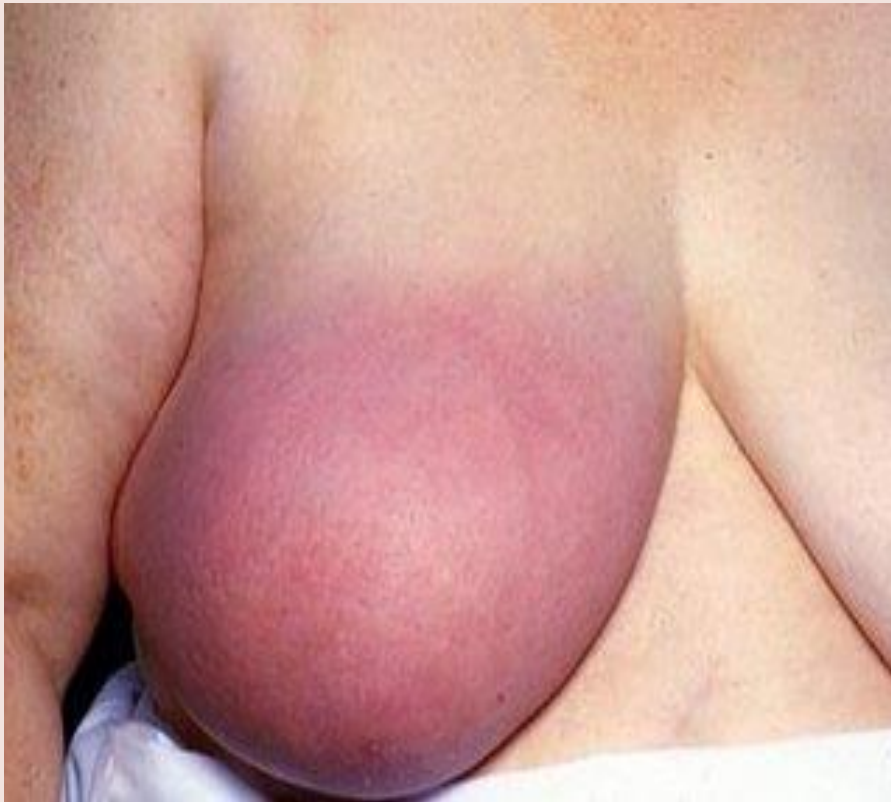

■ Виразкова форма

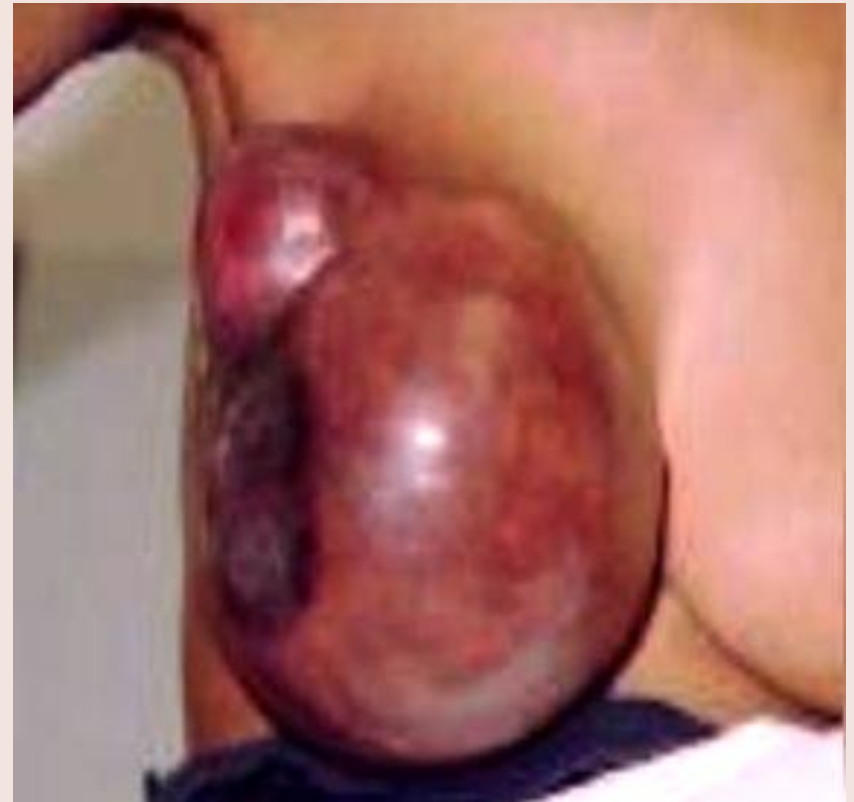

Клініка місцевопоширеного дифузного раку молочної залози

- Бешихоподібна форма раку молочної залози

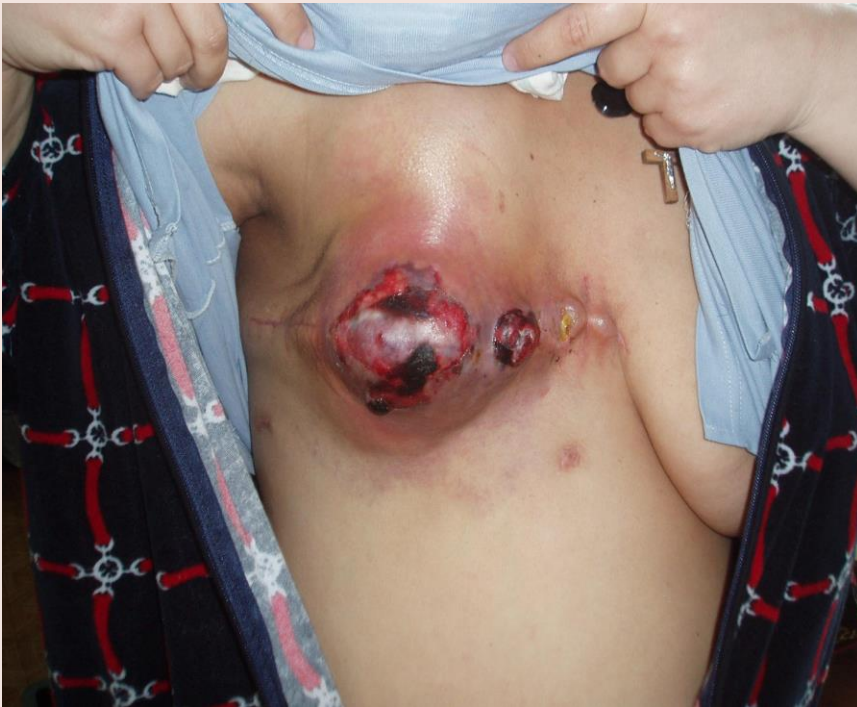

- Занедбаний рак молочної залози

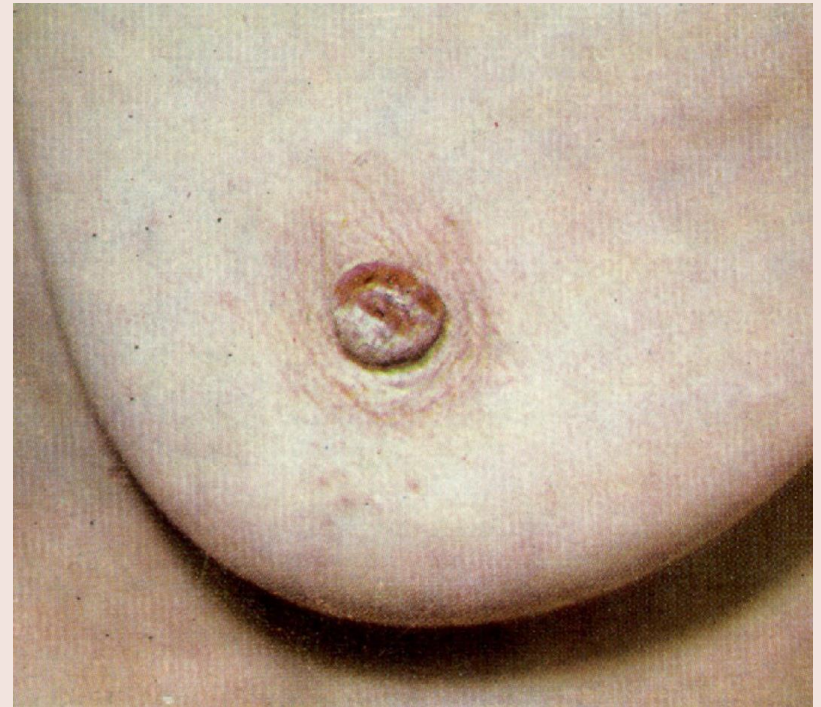


Клінічні форми раку молочної залози

■ Панцирна форма



■ Рак Педжета
(пухлина соска)

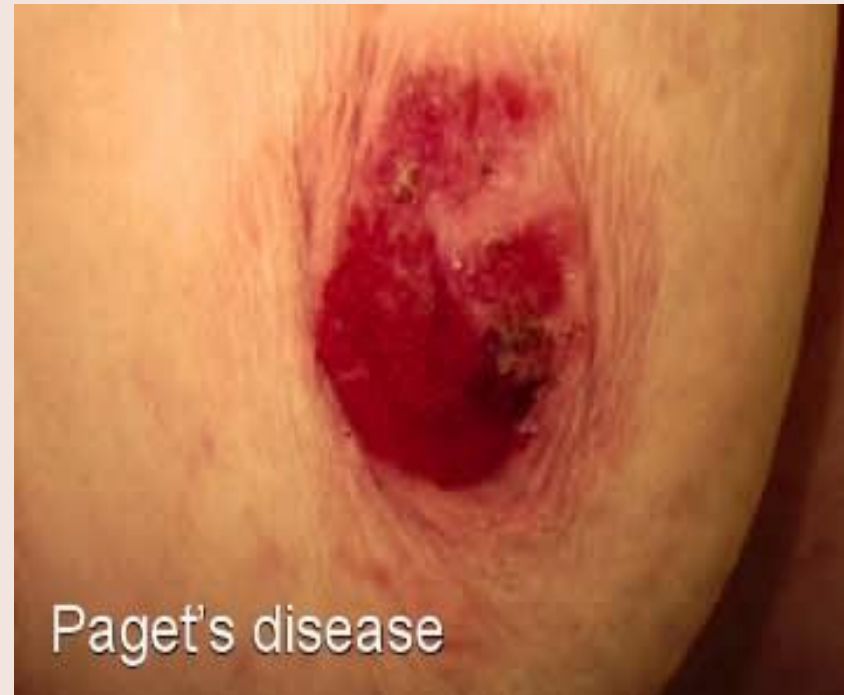
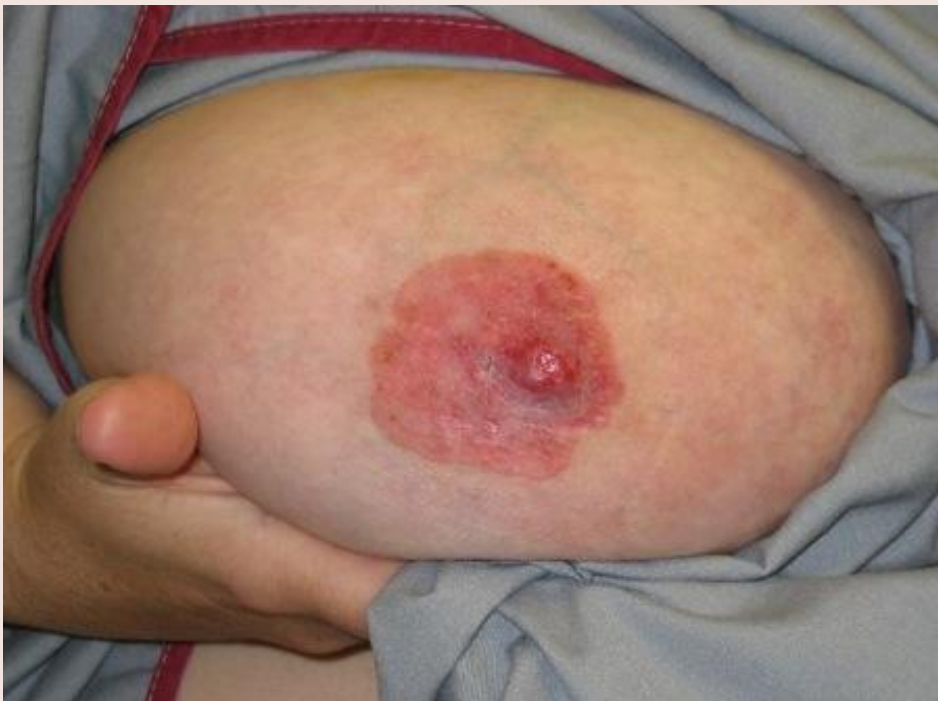
Рак Педжета

- Найбільш рідкою формою раку грудної залози є хвороба Педжета (рак соска).
- Пухлина починає розвиватись з епітелію молочних протоків всередині соска. Останній збільшується в об'ємі, стає щільним. Подальший ріст пухлини в глибину призводить до появи пухлинного вузла під соском.
- Сосок вкривається виділеннями, струпами, набуває вигляду екземи, виразкується.
- Незабаром сосок стає щільним і пропадає. Інфільтрація переходить на підшкірну основу і тканини грудної залози.
- Повільно збільшуючись, інфільтрат переходить за межі навколососкового кола.
- Хвороба протікає порівняно повільно і може тягнутись декілька років.

Рак Педжета

- **Зліва сосок** – потовщений, еритематозний вкритий лусочками і кірочками. Як видно з малюнку процес поширюється на навколоареолярну зону.
- **Справа**- виразка соска і навколососкової області



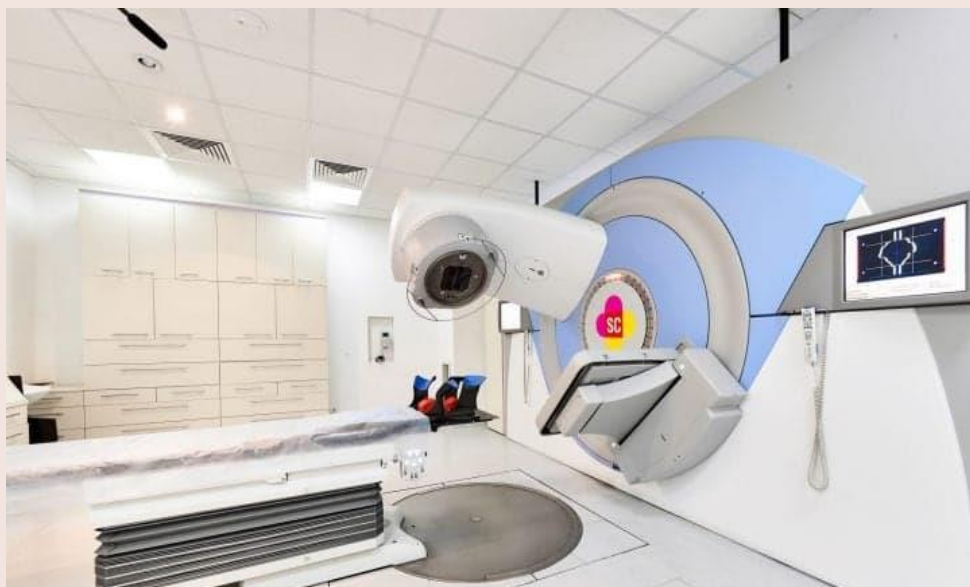Променева терапія IMRT.

Неoad'ювантна (передопераційна) та ад'ювантна (післяопераційна)

IMRT-променева терапія – це технологія високоточної променевої терапії, при якій використовуються лінійні прискорювачі, що забезпечують дозоване випромінювання на пухлину і прилеглі до неї тканини, що дозволило зробити променеве лікування незамінною складовою сучасного лікування РМЗ.

Неoad'ювантна (передопераційна) променева терапія застосовується з метою зменшення обсягу пухлини молочної залози і метастазів в регіонарних лімфатичних вузлах перед проведенням оперативного втручання.

Променева терапія застосовується також з метою додаткового локального опромінення ложа видаленої пухлини (буст), з метою зниження ризику іпсилатеральних рецидивів РМЗ.



Лінійний прискорювач Elekta з функцією IMRT для делікатної променевої терапії

Променева терапія

Ад'ювантна променева терапія застосовується:

- з метою опромінення післяопераційного або постмастектоміческого рубця і шляхів регіонарного лімфовідтоку;
- при рецидивах в тканини молочної залози після ОЗО і в післяопераційному або постмастектомічному рубці;
- при виконанні реконструктивно-пластичних операцій у жінок, хворих на РМЗ з ураженням метастазами аксилярних лімфатичних вузлів, з метою зниження частоти местнорегіонарного прогресування у хворих з клінічними і біологічно несприятливими варіантами РМЗ.

Радикальна променева терапія застосовується в поєднанні з інтенсивним хіміогормональним лікуванням при неоперабельному РМЗ

Паліативну променеву терапію призначають для зони первинного ураження у хворих на РМЗ з диссемінованою пухлиною в разі прогресування локального процесу, що загрожує наростанням набряку, плекситу, розпадом і кровотечею.

Види хіміотерапії раку молочної залози

Індукційна ХТ РМЗ застосовується на пізніх стадіях РМЗ.

Неoad'ювантна (передопераційна) ХТ РМЗ застосовується при умовно-операбельному і первинно-неоперабельному місцевопоширеному РМЗ III A-III C стадій з метою зменшення стадійності пухлинного процесу. *Основні цілі неoad'ювантної ХТ:* досягнення повної патоморфологічної ремісії; зменшення обсягу первинної пухлини, розмірів і кількості уражених метастазами лімфатичних вузлів; планування ад'ювантного лікування; елімінація можливих клінічно невизначених метастазів.

Ад'ювантна (післяопераційна) ХТ РМЗ застосовується при ураженні метастазами регіонарних лімфатичних вузлів (ураження метастазами більше 4 лімфовузлів є абсолютним показанням; при ураженні менше 4 лімфовузлів ад'ювантна ХТ абсолютно показана пацієнткам з HER 2-позитивним і тріпл-негативним фенотипами РМЗ; для інших груп рішення приймається з урахуванням додаткових факторів прогнозу).

За наявності пухлини молочної залози понад 0,5-1 см при високому і помірному ризику прогресування РМЗ (ад'ювантна ХТ абсолютно показана пацієнткам з HER 2-позитивним і тріпл-негативним фенотипами РМЗ; в інших випадках необхідний облік додаткових чинників прогнозу).

Основні цілі ад'ювантної хіміотерапії: елімінація можливих клінічно невизначених метастазів; запобігання розвитку рецидиву; збільшення загального виживання (ОВ) і безрецидивної виживаності (БРВ) пацієнток, хворих на РМЗ.

Регіонарна ХТ – введення цитостатиків в уражений пухлиною орган (молочну залозу), якщо не вдається досягти їхньої терапевтичної концентрації при системному введенні.

Паліативна ХТ застосовується при лікуванні метастатичного РМЗ.

Основні цілі паліативної хіміотерапії раку молочної залози: досягнення клінічної ремісії і її утримання в плинні максимально тривалого часу; збільшення тривалості життя жінок, хворих на РМЗ, і поліпшення якості їхнього життя.

Хіміотерапія може застосовуватися як самостійний метод і в складі комбінованого і комплексного лікування.

Види гормонотерапії раку молочної залози

- **Неoad'ювантна (передопераційна) гормонотерапія** призначається хворим на РМЗ в постменопаузі в разі високої гормоночутливості пухлини молочної залози і може бути адекватною альтернативою ХТ.
- **Ад'ювантна (післяопераційна) гормонотерапія** показана практично всім пацієнткам, хворим на РМЗ, з будь-якою експресією рецепторів естрогену і прогестерону, навіть мінімальною, незалежно від віку, менопаузального статусу і статусу HER-2.

Винятком можуть стати випадки РМЗ з пухлиною менше 0,5 см при інтактних лімфовузлах і сприятливих прогностичних факторах.

Паліативна гормонотерапія показана при лікуванні метастатичного РМЗ.

Таргетна терапія (трастузумаб, пертузумаб, трастузумаб – емтанзин, трастузумаб – дерукстекан, лапатиніб, нератиніб) призначається жінкам, хворим на РМЗ з HER-2-позитивними пухлинами.

Види таргетної терапії раку молочної залози:

- **Таргетна неoad'ювантна терапія РМЗ** в поєднанні з ХТ, що застосовується до хворих на РМЗ з HER-2-позитивним фенотипом, значно покращує результати лікування.
- **Таргетна ад'ювантна терапія РМЗ** показана при пухлинах більше 1 см в разі виявленої експресії або ампліфікації гена HER-2/neu, незалежно від залучення лімфатичних вузлів, віку та інших прогностичних критеріїв.
- Таргетний агент (трастузумаб) слід **комбінувати з ХТ або гормонотерапією**.

Радіохірургія на системі КіберНіж

КіберНіж (CyberKnife) — унікальна роботизована система, яка застосовується для неінвазивного (безкровного, безболісного) лікування пухлин доброякісної і злоякісної природи.

У конструкції КіберНожа застосовані 2 головних принципи: генерація **електромагнітного випромінювання** за допомогою лінійного прискорювача і **роботизований маніпулятор**, що дозволяє підводити іонізуюче випромінювання до будь-якої частини тіла з різних напрямків.



Радіохірургічна система КіберНіж (CyberKnife G4)

Високу результативність КіберНіж показує при лікуванні доброякісних і злоякісних пухлин невеликих розмірів таких органів: головний і спинний мозок, хребет, легені, печінка, підшлункова залоза, передміхурова залоза, нирки і віддалених метастазів злоякісних новоутворень, в тому числі на РМЗ.

КіберНіж — інструмент, за допомогою якого можна лікувати злоякісні новоутворення в будь-якій точці тіла за сучасними протоколами.

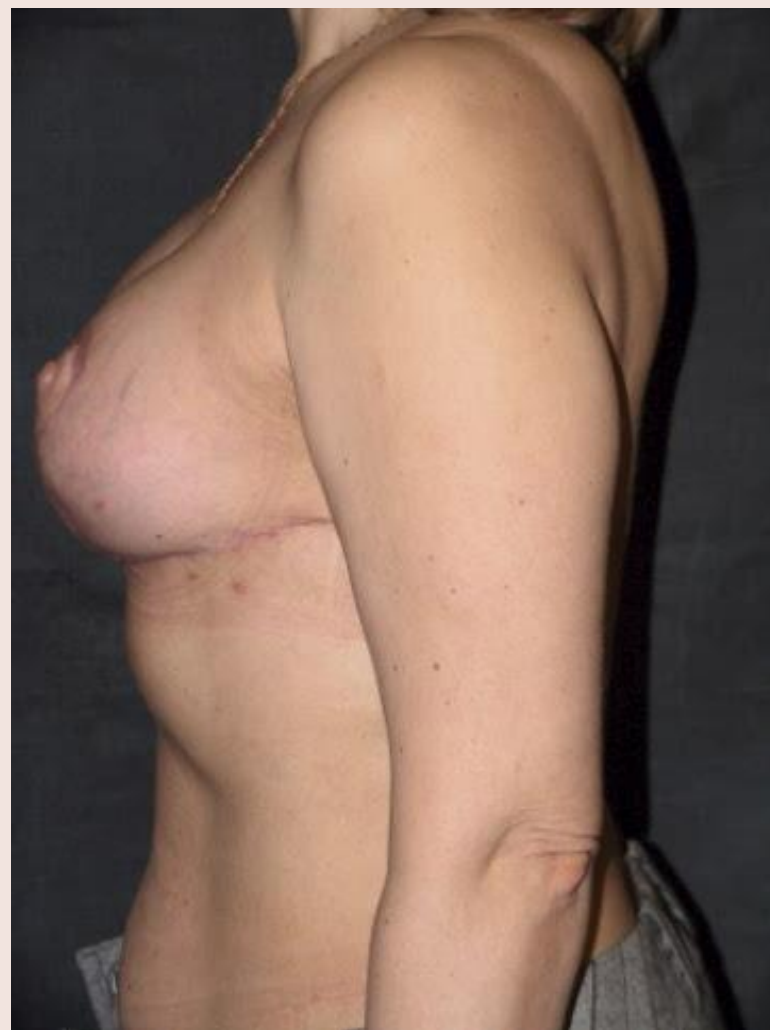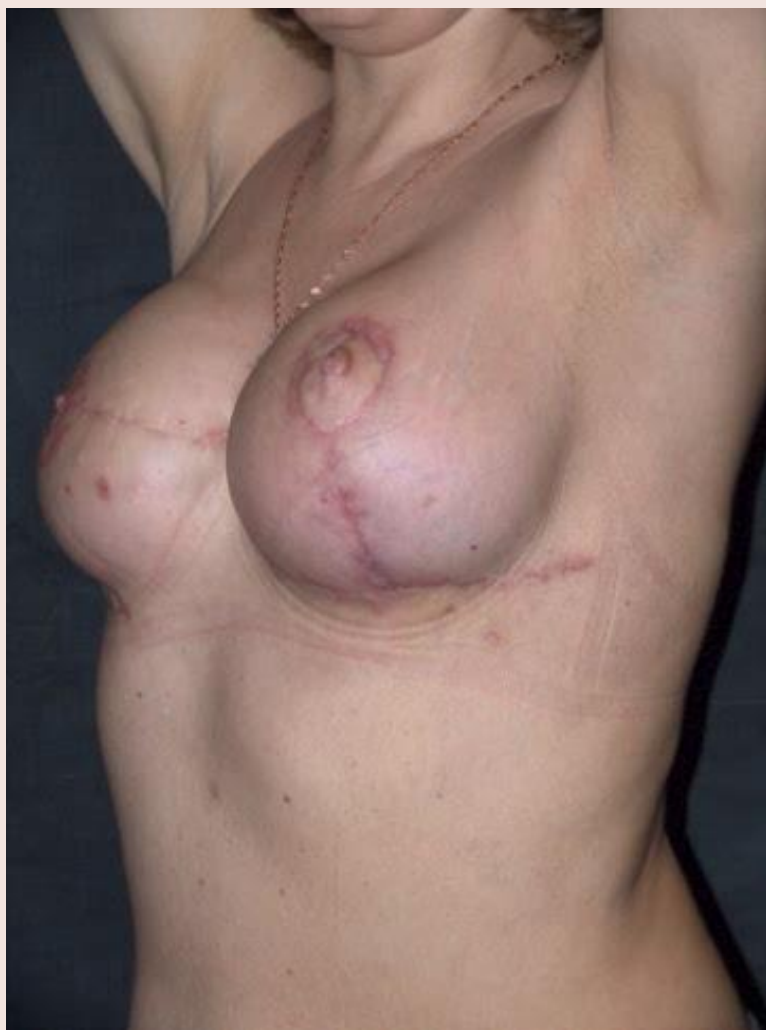Методи хірургічного лікування раку молочної залози

Стадії	Методи хірургічного лікування
I – II A	Органозберігаючі операції з адекватною лімфодисекцією (різно- одноблочна квадрантектомія з аксиллярною лімфаденектомією)
II B - IV	Модифікована мастектомія за Маденом, Пейті; мастектомія по Холстеду.
	Підшкірна мастектомія з одномоментним ендопротезуванням, мастектомія з одномоментною реконструкцією.
	Катетеризація внутрішньої грудної артерії, лімфатичних судин.

Хірургічне лікування раку молочної залози

1. Одно - різноблочна **квадрантектомія з лімфаденектомією підпахвових лімфовузлів** (1 і 2 -го рівня) і післяопераційне опромінення застосовують при невеликих пухлинах (менше 3 см) і при інтрадуктальних карциномах.
2. **Проста мастектомія** (операція Мадена) включає видалення молочної залози з навколососковою зоною і лімфовузлами 1-го рівня.
3. **Модифікована радикальна мастектомія** (операція Пейті) включає видалення молочної залози, малого грудного м'язу, клітковини з лімфовузлами підпахової, підключичної і підлопаткової областей (виживання і частота рецидивів при такій операції порівнюється з такими при мастектомії за Холстедом, а косметичний дефект значно менший).
4. **Радикальна мастектомія** за Холстедом - включає видалення молочної залози, великого і малого грудного м'язу, клітковини з лімфовузлами аксиллярної, підключичної і підлопаткової областей.
5. **Розширена радикальна мастектомія** (операція Урбана-Холдіна) включає видалення парастернальних лімфовузлів. Операція показана при великих або медіально розміщених пухлинах з наявністю внутрігрудних (парастернальних) метастазів. Високий ризик інтраопераційної летальності.
6. **Операції по реконструкції молочної залози виконуються одночасно з мастектомією** або другим етапом після повного заживлення первинної операційної рани.

Реконструкція молочної залози після хірургічного лікування



Променева терапія в лікуванні раку молочної залози

1. Передопераційне опромінення, направлене на підвищення абластичності операцій на молочну залозу і зони регіонарного метастазування (РВД 5 Гр, СВД 25 Гр).

2. Післяопераційна променева терапія, направлена на профілактику місцевих рецидивів – на область молочної залози і регіонарних лімфовузлів, при виявленні в них метастазів (РВД 2-2,5 Гр, СВД 37,5-40 Гр).

3. Облігатна післяопераційна променева терапія – при наявності будь-якого з нижчеперерахованих **факторів ризику**:

- розмір первинної пухлини більше 5 см;
- наявність метастазів більше ніж в 4 аксиллярних лімфовузлах;
- поширення пухлини до лінії резекції, в грудну фасцію і/або м'яз, або її поширення із лімфовузлів в підпахвову жирову клітковину.

Хворі з високим ризиком віддаленого метастазування можуть отримати променеву терапію до завершення адьювантної хіміотерапії або на її фоні (РВД 2-2,5 Гр, 5 фракцій, СВД 37,5-40 Гр). Післяопераційне опромінення підпахвової ямки підвищує ризик розвитку набряку верхньої кінцівки.

4. Паліативна променева терапія проводиться при місцевопоширеному РМЗ з метою стабілізації процесу, а також на солітарні метастатичні вогнища в печінці і кістках (РВД 2-2,5 Гр, 5 фракцій, СВД до 60 Гр).

5. Дистанційна променева терапія застосовується при РМЗ рідко і при наявності наступних спеціальних показів:

- наявність абсолютних протипоказів до хірургічного лікування;
- відмова хворого від хірургічного лікування;
- неоперабельні форми

Хіміотерапія в лікуванні раку молочної залози

- **Хіміотерапія** являється важливим методом лікування РМЗ – згідно сучасним поглядам, РМЗ уже в ранніх стадіях набуває риси системного захворювання і потребує комплексного лікування.
- **Поліхіміотерапія (ПХТ)** при РМЗ затримує або попереджує розвиток місцевого рецидиву, покращує виживання хворих з метастатичним ураженням регіонарних лімфовузлів, покращує якість життя і її тривалість при поширеному пухлинному процесі.
 - **Основні схеми поліхіміотерапії:**
 1. **Метотрексат, циклофосфамід, 5-фторурацил (CMF)** – класична схема.
 2. Хворим з високим ризиком розвитку рецидиву рекомендується схема: **циклофосфамід, доксорубіцин і 5-фторурацил (CAF)** – її ефективність у хворих з метастатичним РМЗ складає 65-80%.
 3. Альтернативні схеми **для хворих з метастазуючим раком** включає: **доксорубіцин, епірубіцин, тіоТЕФ, вінбластин**, високі дози цисплатина, мітомицин, мітоксантрон, таксотер, паклітаксел і інші хіміопрепарати.

Гормональна терапія раку молочної залози

- Датою початку застосування гормонотерапії в лікуванні РМЗ вважають 1896 р., коли англійський хірург George Beatson вперше здійснив видалення яєчників при лікуванні поширеного РМЗ у хворої в пременопаузі.
- Сучасні досягнення в молекулярній і генетичній онкології дозволили обґрунтувати застосування антиестрогенної терапії на основі визначення експресії рецепторів естрогенів і прогестерону (ER/PR) в пухлині, виявлення ролі трансформуючого фактору росту-альфа (TGF β), генів проліферативної активності (HER-2/neu і Ki-67), експресії регулюючих білків p53 і т.д.
- В наш час гормонотерапія являється одним із основних компонентів комплексної терапії РМЗ.
- Важливими факторами прогнозу гормоночутливості пухлини являються:
 - вік хворих жінок,
 - їх менструальний статус,
 - рівень рецепторів стероїдних гормонів в клітинах пухлини.

**Раннє виявлення раку – запорука його
повного вилікування!**

**Рак молочної залози – не вирок, це
хвороба, яку лікують
і перемагають!**

Дякую за увагу!