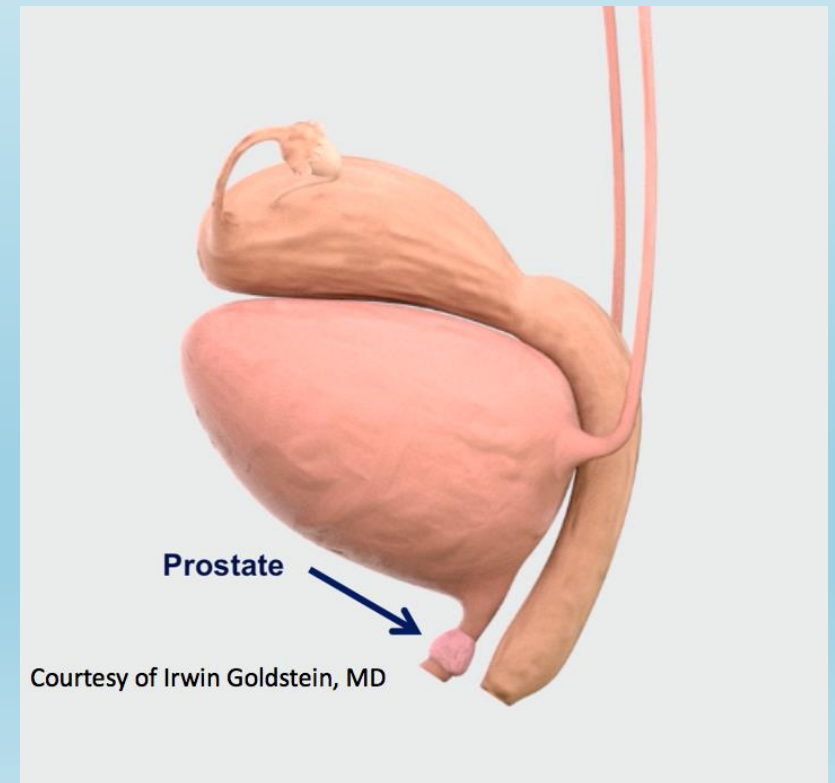


Жіноча передміхурова залоза – реальна анатомічна структура

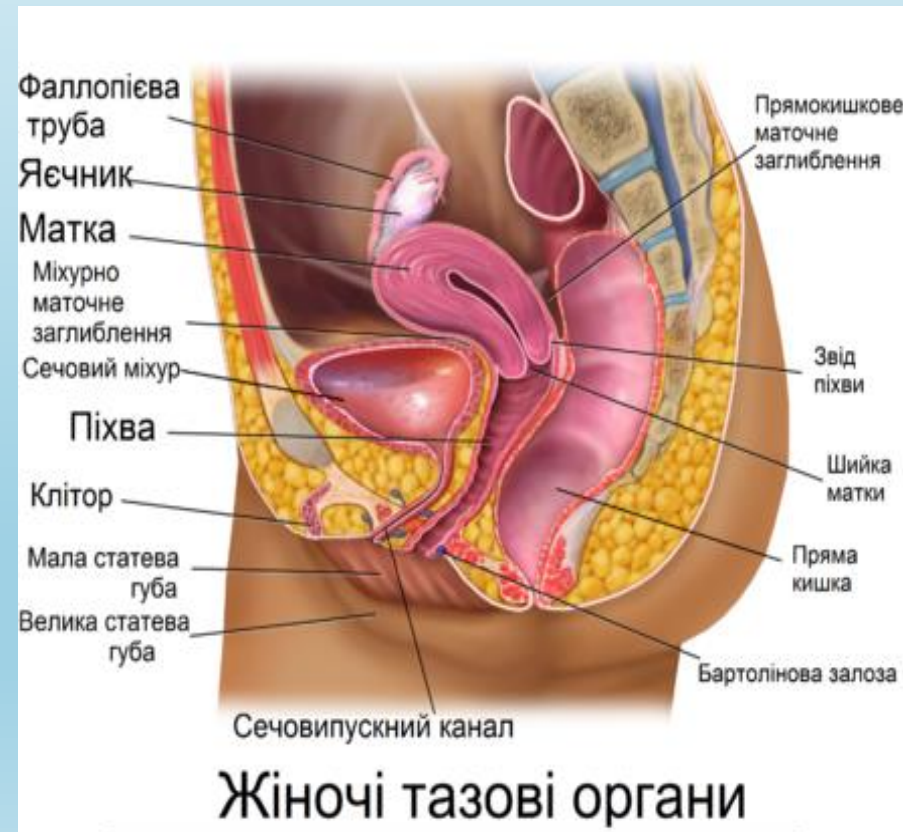
Студентка 2 курсу, група 4
Спеціальності «Фармація,
промислова фармація»
Литвинова Марія

Керівник: к. б. н., доц. Чікіткіна В.В.

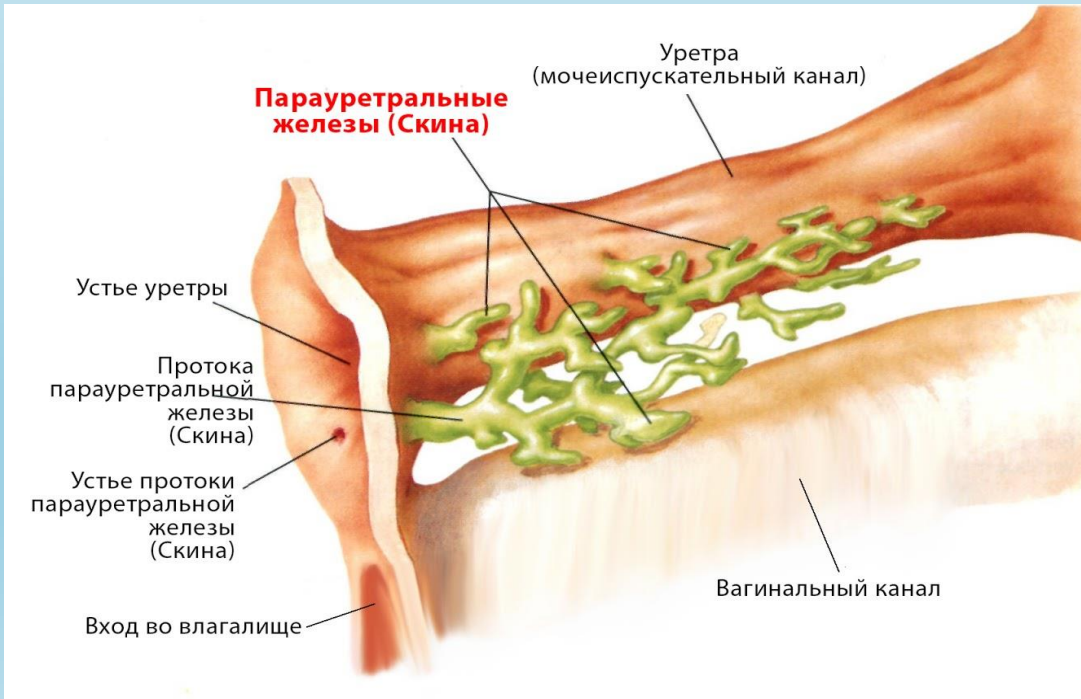
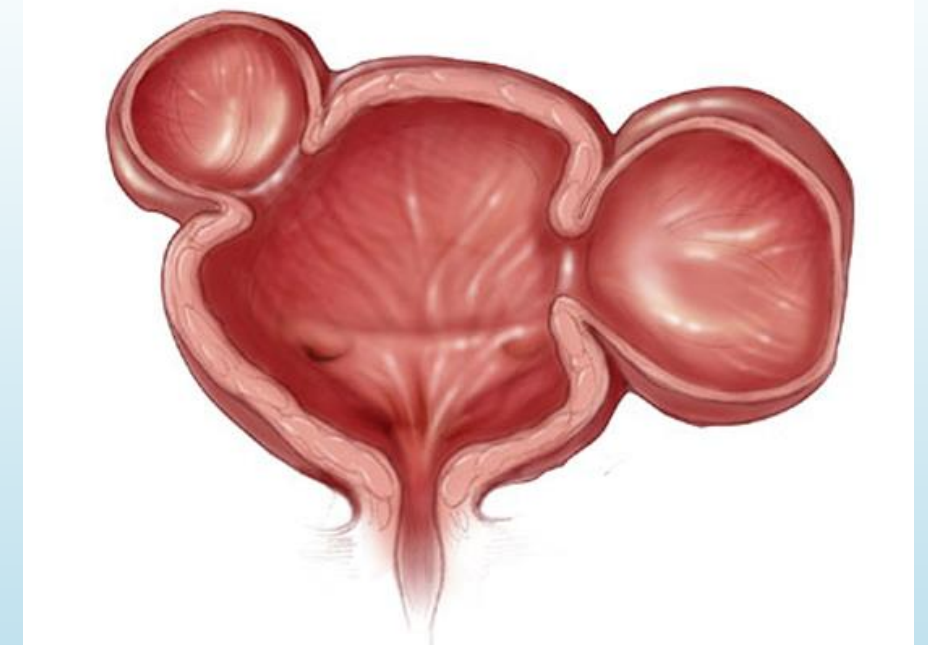


Мета роботи:

вивчення сучасних наукових даних, що анатомічно та фізіологічно підтверджують наявність жіночої передміхурової залози.



Жіноча передміхурова залоза - скупчення статевих залоз у вагінальному переддвер'ї (вестибулі) з виходом їх проток у сечовипускний канал та на передню вагінальну стінку.



З чого починався і як складався довгий історичний шлях ідентифікації жіночої передміхурової залози як окремого органа сечостатевої системи в жіночому організмі?



Рен'є де Грааф

Вперше в 1672 р. описав та проілюстрував численні залози та протоки, що оточують жіночу уретру, як жіночу передміхурову залозу.




Рудольф Вірхов

Зафіксував, що ці залози є самостійним сечостатевим органом. При дослідженні тканин органу виявив накопичення амілоїдних тілець простати, типових виключно для чоловічої ПЗ.



Олександр Дж. К. Скін

У 1880 р. висунув гіпотезу стосовно існування жіночої ПЗ з двома парауретральними протоками, що відкриваються поряд із зовнішнім отвором уретри.



Ернст Графенберг

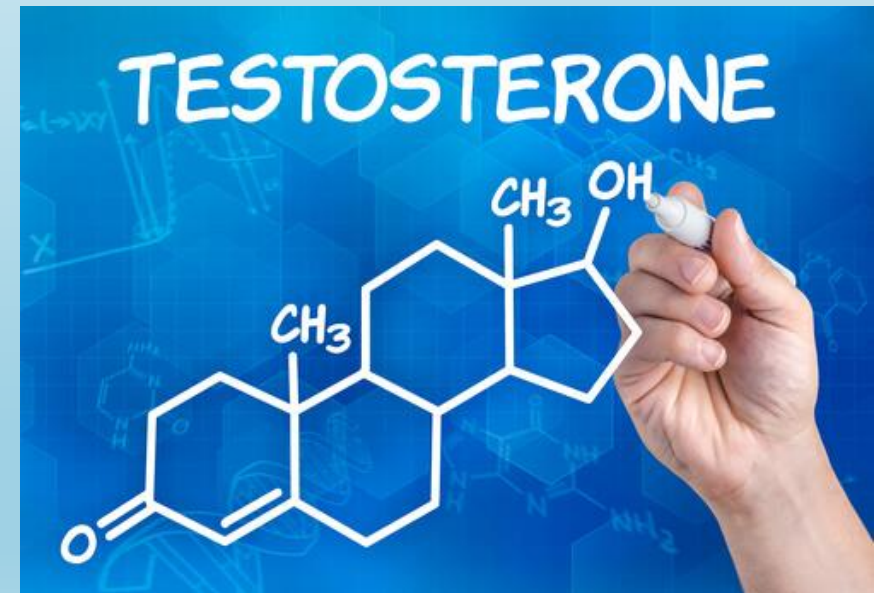Стверджував, що цей анатомічний утвір є рудиментом чоловічої ПЗ і представлений парауретральними залозами.

Чи є ЖПЗ гомологічним органом по відношенню до чоловічої простати?

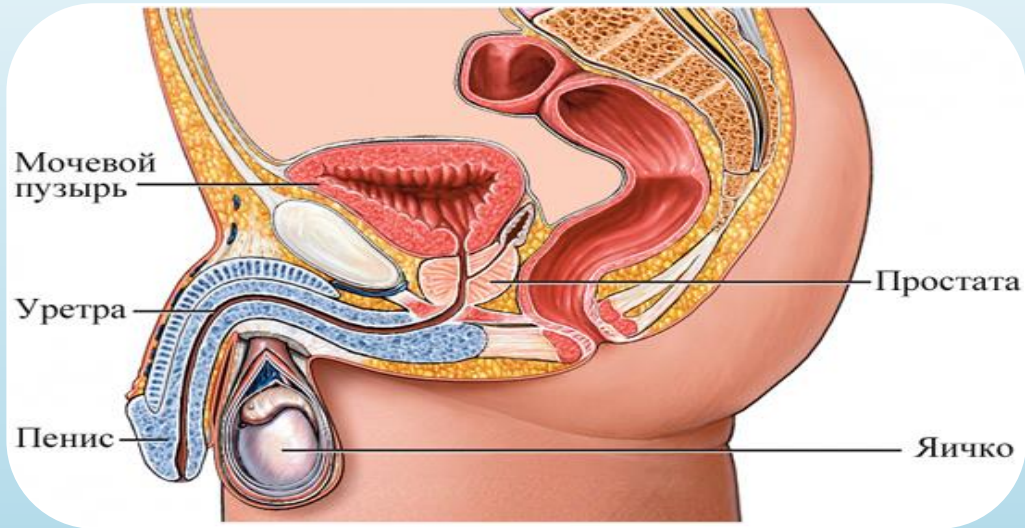
M. GARCIA-FLOREZ ET AL.

Розвиток жіночої простати та її подальше функціонування здійснюються під впливом як андрогенів, так і естрогенів при взаємодії з відповідними рецепторами.

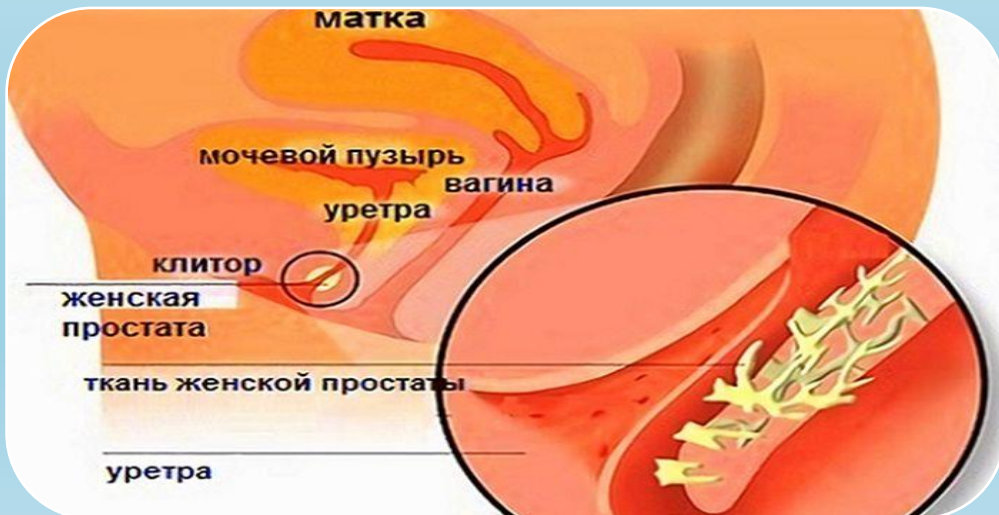Жіноча передміхурова залоза є гомологічним органом по відношенню до чоловічої передміхурової залози.



У чому полягає відмінність цих двох анатомічних структур?



Чоловіча простата
оточує уретру



жіноча передміхурова
залоза розташована
у стінці жіночої уретри

Гістологічні структури, характерні для жіночої простати

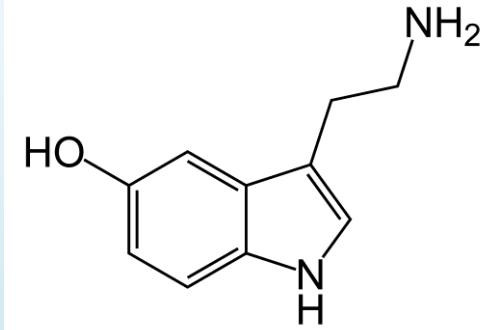
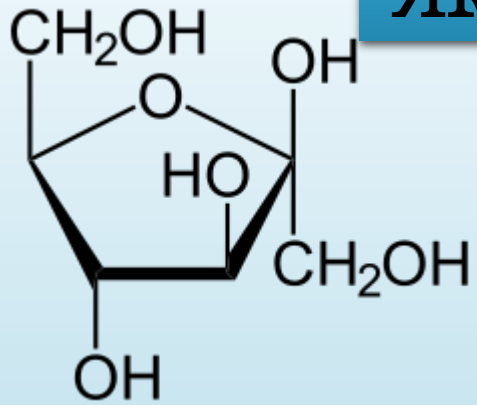


Залози

Протоки

Гладка мускулатура

Які функції виконує жіноча простата?

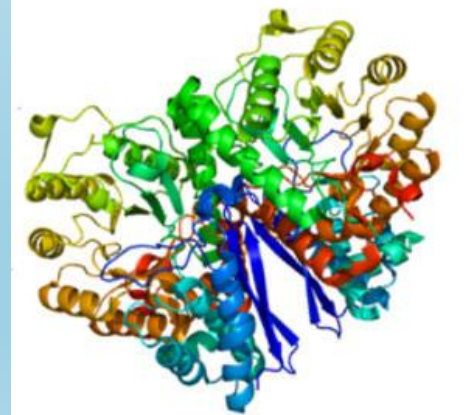
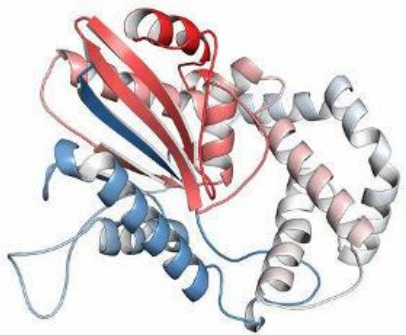


Екзокринна

вироблення
простатспецифічного
антигена,
простатичної кислоти
фосфатази, фруктози

Нейро-
ендокринна

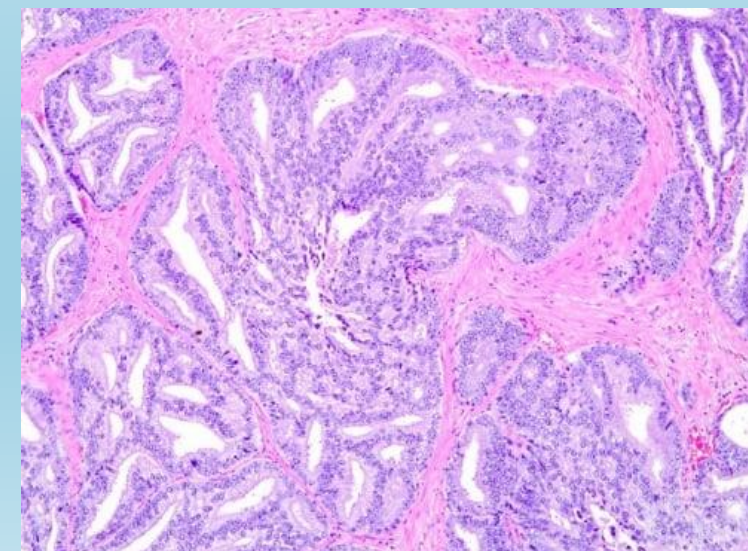
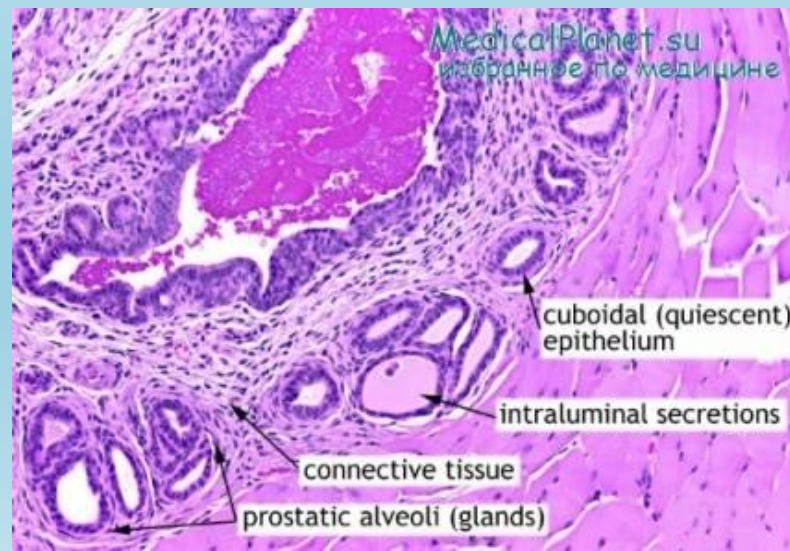
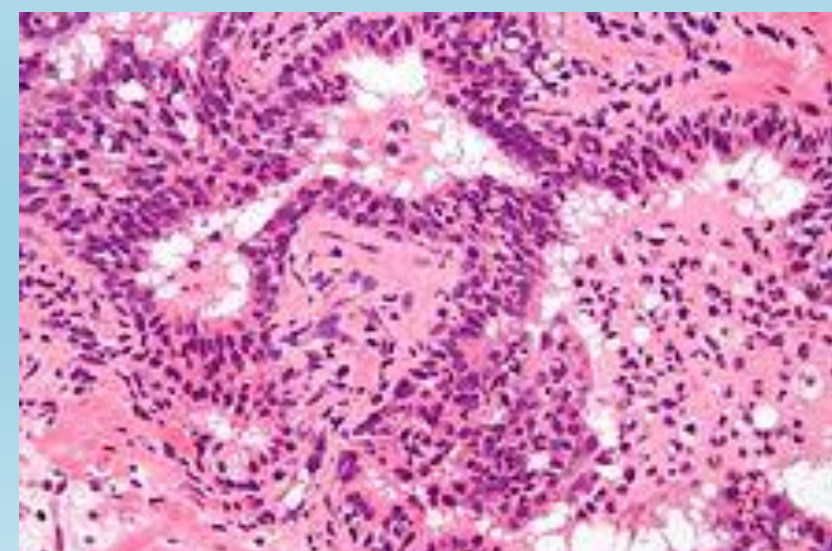
продукція серотоніну,
хромограніну
А, нейронспецифічної
енолази



Актуальність дослідження жіночої простати

В Жіночій передміхуровій залозі можуть розвинутися:

- простатит,
- доброякісна гіперплазія,
- аденокарцинома,
- парауретральний цистит.



Із чим пов'язані труднощі в дослідженні простати у жінок?

Дослідження простатичної жіночої тканини асоціюються з великими труднощами у їх виконанні, оскільки жіноча простата може бути їх об'єктом лише за умови проведення розтину у жінок, що саме по собі пов'язане з низкою правових заборон

Наявність диференційованого епітелію та секреторних клітин із високою активністю свідчить про зрілість та функціональність досліджуваного органа.

Монгольська піщанка



ВИСНОВКИ

1. Жіноча простата – реальна анатомічна структура, активний гормонально залежний, функціонуючий протягом усього життя орган, подібний за морфофункціональними характеристиками до чоловічої простати.
2. У 2002 році на підставі поєднання результатів багатьох досліджень Федеративний міжнародний комітет з анатомічної термінології офіційно включив термін «жіноча передміхурова залоза» до переліку анатомічних структур.



Дякую за увагу!